

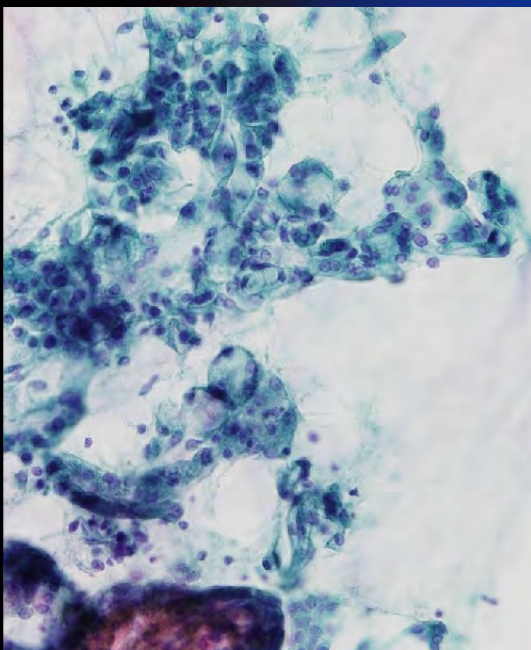
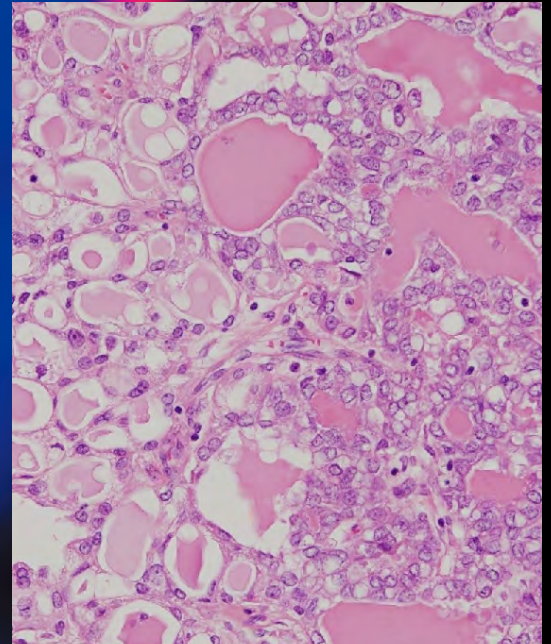
ONLINE ISSN 1882-7233  
PRINT ISSN 0387-1193

日臨細胞誌  
J.Jpn.Soc.Clin.Cytol.

第55卷 第5号 平成28年9月

# 日本臨床細胞学会雑誌

THE JOURNAL  
OF THE JAPANESE  
SOCIETY OF CLINICAL  
CYTOLOGY



公益社団法人  
日本臨床細胞学会

<http://www.jscc.or.jp/>

Vol.55 No. **5**  
Sept. 2016



目 次

編集委員巻頭言	的田 真紀
〈原 著〉	
当院における髄液細胞診陽性症例の臨床細胞学的検討	滋賀医科大学附属病院検査部・病理部 岩本 望・他 (291)
肺腺癌細胞における xeroderma pigmentosum group A 蛋白 および excision repair cross-complementation group 1 蛋白の発現	土浦協同病院病理診断部 池田 聡・他 (298)
腎盂・尿管カテーテル尿細胞診における 5-アミノレブリン酸蛍光染色法の有用性	大阪労災病院中央検査部 三村 明弘・他 (302)
髄膜癌腫症における髄液細胞診の検討——腺癌症例を中心に——	新潟県立がんセンター新潟病院病理部 桜井 友子・他 (308)
造血器腫瘍における胸水細胞診の意義	宮城県立がんセンター病理診断科 伊藤しげみ・他 (315)
〈症 例〉	
乳腺分泌癌の細胞所見の検討——特に分泌癌類似癌との鑑別について——	熊本市立熊本市市民病院病理診断科 山田 智子・他 (322)
対側乳腺に微小浸潤癌を伴った乳腺発生 Rosai-Dorfman 病の 1 例	金沢医科大学病院病理部 水口 聖哉・他 (329)
外陰再発悪性黒色腫再発診断に外陰擦過細胞診が有用であった 1 例	聖マリアンナ医科大学産婦人科学 朱 丞華・他 (334)
穿刺吸引細胞診が診断に有用であった淡明細胞型腎細胞癌の骨格筋転移の 1 例	鹿児島大学病院病理部・病理診断科 竹下かおり・他 (340)
バリウム誤嚥の 2 例——異なる経過で採取された細胞診のマクロファージ内結晶の比較——	市立伊丹病院病理診断科 宋 美紗・他 (345)
Diethylstilbestrol 暴露歴のない腔原発明細胞腺癌の 1 例	札幌医科大学産婦人科学講座 玉手 雅人・他 (350)
〈短 報〉	
PAX8 免疫染色が診断に有用であった Napsin A 陽性甲状腺癌による癌性胸膜炎の 1 例	杏林大学医学部病理学教室 藤原 正親・他 (355)
投稿規定	(357)
編集委員会	(364)

＊

〈表紙写真〉

乳腺分泌癌

(左：パパニコロウ染色，右：H-E 染色) (山田智子・他，左：Photo. 6d, 325 頁，右：Photo. 7b, 325 頁)

## CONTENTS

Editorial.....Maki Matoda

### Original Articles

Clinicocytological analysis of cases with positive cerebrospinal fluid in our hospital

Nozomi Iwamoto, et al. (Dept. of Clin. Lab. Med. and Div. of Diag. Path., Shiga Univ. of Med. Science, Shiga) .....(291)

The expression of xeroderma pigmentosum group A protein and excision repair cross-complementation group 1 protein in lung adenocarcinomas

Satoshi Ikeda, et al. (Dept. of Path., Tsuchiura Kyodo General Hosp., Ibaraki) .....(298)

Combined conventional and the 5-aminolevulinic acid (5-ALA) fluorescence cytology is considerably useful for the catheter urine cytology of upper urinary tract

Akihiro Mimura, et al. (Dept. of Lab. Med., Osaka Rosai Hosp., Osaka) .....(302)

Cytological study of leptomeningeal carcinomatosis from adenocarcinoma

Tomoko Sakurai, et al. (Dept. of Path., Niigata Cancer Center Hosp., Niigata) .....(308)

The significance of pleural fluid aspiration cytology in hematologic malignancies—A single-institution study—

Shigemi Ito, et al. (Dept. of Path., Miyagi Cancer Center, Miyagi) .....(315)

### Clinical Articles

Cytological analysis of mammary secretory carcinoma

—Particularly focusing on discrimination between mammary secretory carcinoma and its analogues—

Tomoko Yamada, et al. (Dept. of Path., Kumamoto City Hosp., Kumamoto) .....(322)

A case report of primary mammary Rosai-Dorfman disease with contralateral micro-invasive ductal carcinoma

Seiya Mizuguchi, et al. (Dept. of Path., Kanazawa Med. Univ. Hosp., Ishikawa) .....(329)

Efficacy of cytology for detecting recurrent vulvar malignant melanoma—A case report—

Chenghua, Zhu, et al. (Dept. of Obst. and Gynecol., St. Marianna Univ. School of Med., Kanagawa) .....(334)

A case of clear cell renal cell carcinoma with metastasis to the skeletal muscle, diagnosed by needle aspiration cytology

Kaori Takeshita, et al. (Dept. of Path., Kagoshima Univ. Hosp., Kagoshima) .....(340)

Two cases of barium aspiration—Evaluation of the temporal changes of the barium crystals in macrophages—

Misa Song, et al. (Dept. of Diag. Path., Itami City Hosp., Hyogo) .....(345)

A case with no history of exposure to diethylstilbestrol with vaginal clear cell adenocarcinoma

Masato Tamate, et al. (Dept. of Obst. & Gynecol., Sapporo Medi. Univ., Hokkaido) .....(350)

### Brief Note

Usefulness of immunocytochemistry for PAX8 for the diagnosis of carcinomatous pleuritis secondary to Napsin A-positive thyroid carcinoma—A case report—

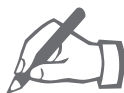Masachika Fujiwara, et al. (Dept. of Path., Kyorin Univ. School of Med., Tokyo) .....(355)

Notice to contributors.....(357)

### Cover Photo

Mammary secretory carcinoma

(Left : Pap. stain, Right : H-E stain) (Tomoko Yamada, et al., Left : Photo. 6d, p325, Right : Photo. 7b, p325)



## 編 集 委 員 卷 頭 言

Maki Matoda

# 的 田 真 紀

公益財団法人がん研有明病院婦人科

### ▶ オリンピックイヤーの今年、選手から学ぶもの



今年もまた猛暑となるのでしょうか、長い梅雨が明け暑い季節がやってきました。そして今年は何といてもオリンピックイヤーです。熱い8月が始まりました。2012年ロンドンオリンピックから、もう4年が経ったことにも驚きますが、その間、想像を絶するような努力を重ねてきた選手の皆さんには、頭が下がる思いです。さて、2016年リオオリンピックですが、日本勢は、早速、初日からメダルラッシュ、そして競泳400m個人メドレーで萩野公介選手が金メダルを獲得！その瞬間を多くの方が手に汗握りながらみていたことと思います。最高の舞台で、結果もですが、それよりも夢にむかって自分との戦いにも挑んでいる姿には、スポーツの素晴らしい力を感じますし、こちらも応援に力が入ってしまいます。今年も夜遅くまで中継をみてしまう毎日になりそうです。個人的には、中、高、大学とバドミントンをやっていたこともあり、バドミントンには大注目であり、さらに今年の子バドミントンチームは最強ですので、大いに期待し、楽しみにしているところです。さて、今回の日本臨床細胞学会雑誌55巻5号には5編の原著論文、6編の症例報告、1編の短報と多くの論文を掲載いただきました。細胞診が力を発揮する胸水細胞診については2論文で、伊藤先生らは造血器腫瘍でのセルブロック併用の有用性、藤原先生らは甲状腺癌の免疫染色での鑑別診断の有用性を検討していただいています。また髄液細胞診についても2論文で、桜井先生らは22年間という長期間にわたる髄液細胞診の報告、岩本先生らは小児癌も含めた検討を報告していただいています。診断に苦慮することもあるということですが、がん治療の進歩により治療可能となっている癌種もあり、細胞診を行う意義について大変勉強になります。泌尿器科領域からは2論文で、竹下先生らは腎細胞癌の遠隔転移部位の穿刺細胞診について、三村先生らは尿細胞診の精度向上のための5-ALA染色変法を取り入れ、細胞診のさらなる可能性について検討していただいています。この点については、肺癌領域から池田先生らが、細胞標本での蛋白発現を検討しており、腫瘍の進展への関与を指摘しています。乳腺領域からは2論文で、まれな腫瘍であるRosai-Dorfman病と乳腺分泌癌について、婦人科領域からは2論文で、外陰悪性黒色腫、腔明細胞腺癌について報告していただいています。また、宋先生らには、バリウム誤嚥時の気管支肺胞洗浄液の細胞診所見について報告していただきました。まれな腫瘍の症例報告は貴重で、内容は多岐にわたっており、



## 編集委員巻頭言

今後の診療においても参考になると思います。今後も多くの報告が行われ、一つ一つの積み重ねが、会員の皆様の診断や診療、患者様の治療に活かされていくことになるでしょう。

最後に、2020年は東京オリンピック、ぜひその舞台を見に行くことができたらと期待しています。今回の若い選手達の活躍をみて、刺激を受けることが大いにあり、私もがん治療医として成長していきたいと気持ちを新たにしているところです。

原 著

## 当院における髄液細胞診陽性症例の臨床細胞学的検討

岩本 望 石田 光明 籠谷亜希子 春日 希  
 岩井 宗男 林 裕司 有田奈弥恵 宮平 良満  
 九嶋 亮治

滋賀医科大学附属病院検査部・病理部

**目的：**髄液細胞診は中枢神経のさまざまな病態の診断に用いられ、特に腫瘍細胞の軟髄膜転移の検索に有用であるが、非血液系腫瘍を含めた髄液細胞陽性症例の報告は少ない。当院での髄液細胞診陽性症例について、臨床細胞学的特徴について検討した。

**方法：**2010~2014年の5年間の髄液細胞診検体のうち陽性症例46例74検体を再検討した。小児(20歳未満)と成人(20歳以上)の2群に分け、臨床細胞学的特徴について検討を行った。

**成績：**小児12例では、髄芽腫、退形成性上衣腫、未分化神経外胚葉性腫瘍や胚腫などの中枢神経系腫瘍が9例と最も多く、次いで急性白血病が多かった。成人34例では癌腫が44%と最多で、肺癌の転移がその80%を占めた。癌腫の組織型では腺癌が87%と最も多かった。急性白血病と悪性リンパ腫がそれぞれ6例で癌腫に次いで多かった。

**結論：**髄液中にはさまざまな臓器由来の腫瘍細胞が出現し、また細胞の変性が強いことが多く、その細胞診断に苦慮することも少なくない。今回の検討から年齢により好発する腫瘍に大きな傾向があり、細胞形態の詳細な観察とともに、臨床情報を加味することで、正確な診断が可能であると考えられた。

**Key words :** Cerebrospinal fluid, Leptomeningeal metastasis, Carcinoma, Central nervous tumor, Hematological malignancies

## I. 緒 言

髄液細胞診は、中枢神経のさまざまな病態の診断に用い

られ、特に腫瘍の軟髄膜転移の検索に有用である<sup>1)</sup>。髄液に出現した白血病および悪性リンパ腫についての報告は少数みられるものの<sup>2-4)</sup>、非血液系腫瘍を含めた髄液の臨床細胞学的検索の報告はきわめて少なく<sup>1,5,6)</sup>、本邦からの報告はほとんどない。今回、当院での5年間における髄液細胞診陽性症例について、その臨床細胞学的特徴について検討したので、報告する。

## II. 対象および方法

2010年1月~2014年12月までの髄液細胞診983検体のうち(全細胞診検体の約3.4%)、陽性症例46例74検体を再検討した。小児(20歳未満)と成人(20歳以上)の2群に分け、腫瘍細胞の特徴について、フィルター法を用い塗抹標本を作成し、パパニコロウ染色およびギムザ染色を施

Clinicocytological analysis of cases with positive cerebrospinal fluid in our hospital

Nozomi IWAMOTO, C. T., I. A. C., Mitsuaki ISHIDA, M. D., Akiko KAGOTANI, C. T., I. A. C., Nozomi KASUGA, C. T., I. A. C., Muneo IWAI, C. T., C. M. I. A. C., Yuji HAYASHI, C. T., I. A. C., Namie ARITA, C. T., Yoshimitsu MIYAHIRA, C. T., I. A. C., Ryoji KUSHIMA, M. D.

Department of Clinical Laboratory Medicine and Division of Diagnostic Pathology, Shiga University of Medical Science

論文印刷請求先 〒520-2192 滋賀県大津市瀬田月輪町 滋賀医科大学附属病院検査部・病理部 岩本 望

平成27年7月3日受付

平成28年6月16日受理

**Table 1** Clinical features of cases with positive cerebrospinal fluid cytology

Pediatric group	No. of cases
Acute lymphoblastic leukemia	2
Acute myeloid leukemia	1 (M4)
Medulloblastoma	2
Anaplastic ependymoma	2
Primitive neuroectodermal tumor	2
Germinoma	2
Anaplastic astrocytoma	1
Total	12

Adult group	No. of cases
Adenocarcinoma	13 (lung 10, breast 1, stomach 1, prostate 1)
Squamous cell carcinoma	2 (lung)
Acute myeloid leukemia	6 (M1 2, M2 1, M3 1, BT from MDS 1, biphenotype 1)
Malignant lymphoma	6 (DLBCL 4, ALK(+)LBCL 1, FL 1)
Multiple myeloma	1
Central nervous system tumor	5 (DA 1, AA 1, GB 1, Germonoma 1, PB 1)
Small round cell tumor (histology undetermined)	1
Total	34

Pediatric group :  $\leq 19$  years, Adult group :  $\geq 20$  years, BT from MDS : blastic transformation from myelodysplastic syndrome, DLBCL : diffuse large B-cell lymphoma, ALK(+)LBCL : ALK-positive large B-cell lymphoma, FL : follicular lymphoma, DA : Diffuse astrocytoma, AA : Anaplastic astrocytoma, GB : Glioblastoma, PB : Pineoblastoma

行し、検討を行った。

### III. 結 果

#### 1. 臨床的特徴

髄液細胞診陽性症例 46 例の内訳は、小児 12 例、成人 34 例であった。2 群の原疾患を Table 1 に示す。小児群では、中枢神経系腫瘍が 9 例と最も多く、次いで急性白血病が 3 例であった。中枢神経系腫瘍では、髄芽腫、退形成性上衣腫、未分化神経外胚葉性腫瘍 (primitive neuroectodermal tumor, 以下 PNET と省略) および胚腫がおのおの 2 例であった。

成人群では、癌腫が 44% と最も多く、肺癌の転移が癌腫症例の 80% を占めた。組織型では、腺癌が 87% と圧倒的に多く、腺癌のなかでも肺が最も原発臓器として多かった。癌腫に次いで、急性白血病と悪性リンパ腫がそれぞれ 6 例で、中枢神経系腫瘍では、星細胞系腫瘍が 3 例であったが、胚腫 (40 歳)、松果体芽腫 (21 歳) と小児群に好発する腫瘍も含まれていた。

#### 2. 細胞学的特徴

Table 2 に細胞学的特徴を示す。

癌 腫 : 背景は炎症性で、大型サイズの腫瘍細胞が小型集塊状～孤在性に出現していた (Photo. 1, 2)。腺癌では、

細胞質は泡沫状で、核は偏在傾向を示し、核形は卵円形～不整形、核クロマチンは細顆粒状で、明瞭な核小体を有する症例が多かった (Photo. 1, 2)。扁平上皮癌では、細胞質は厚く、核は中心に位置し、核形は類円形～不整形、核クロマチンは粗顆粒状であった。1～数個の核小体が見られた。

白血病 : 背景は清浄で、腫瘍細胞が単個で出現していた。M1・M2 では、腫瘍細胞は小型・類円形で、N/C 比が高く、核は類円形～不整形で、核クロマチンは粗顆粒状で、核小体が見られた。M3 では、腫瘍細胞は類円形で、核は類円形～不整形、核クロマチンは粗顆粒状で、核小体が見られた。豊かな細胞質内にはアズール顆粒が多数みられ、アウエル小体や faggot も観察された (Photo. 3)。M4 では、腫瘍細胞は類円形で、核は類円形～不整形、核小体は不明瞭であった。

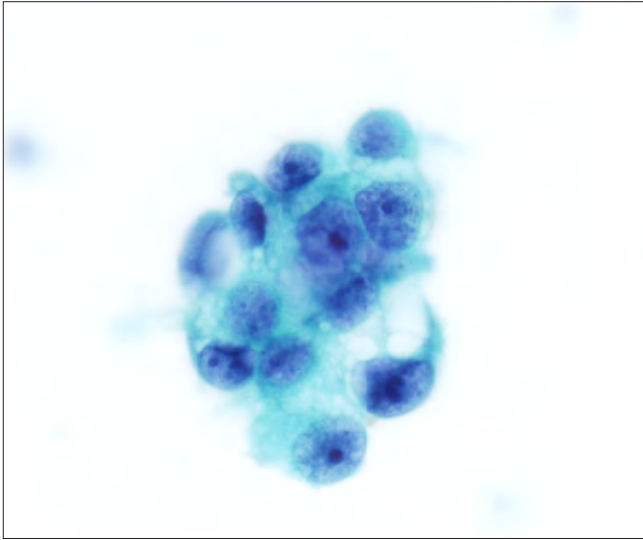
急性リンパ性白血病の腫瘍細胞は小型・円形で、N/C 比が高く、核は類円形～不整形で、核小体は不明瞭であった。

悪性リンパ腫 : びまん性大細胞型 B 細胞性リンパ腫では大型サイズの腫瘍細胞が、濾胞性リンパ腫では小型サイズの腫瘍細胞が単調に多数出現していた。びまん性大細胞型 B 細胞性リンパ腫では、腫瘍細胞は明瞭な核小体と粗顆粒状の核クロマチンを有する類円形～不整形の核を有していた (Photo. 4)。濾胞性リンパ腫では、核は小型類円形～不

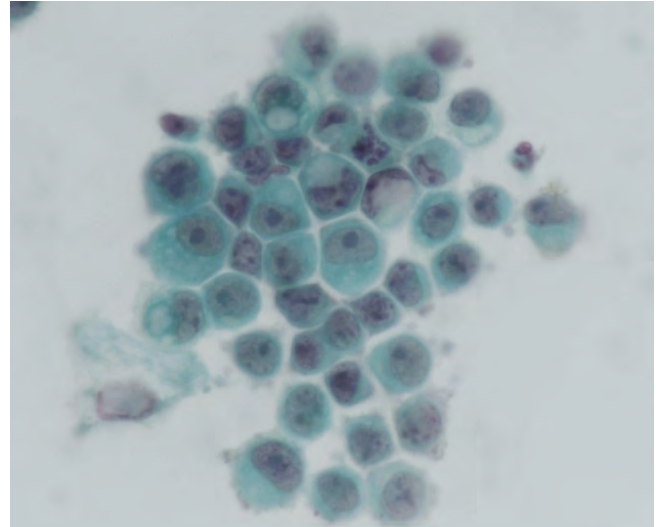


**Table 2** Cytological features of cases with positive cerebrospinal fluid cytology

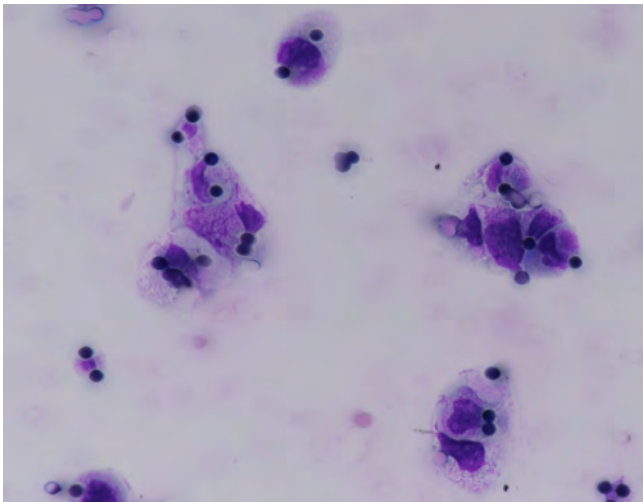
Histology		Back ground	Cell arrangement	Cell size	Cell shape	Nuclear shape	Chromatin pattern	Nucleoli	Cytoplasm	Others
Carcinoma	Adenocarcinoma	Inflammatory	Isolated or cluster	Large	Round	Round or irregular	Fine	Prominent or indistinct (2 cases)	Scant to moderate Vesicular	Eccentric nuclei
	Squamous cell carcinoma	Inflammatory	Isolated	Large	Polygonal	Round or irregular	Coarse	Prominent (a few)	Moderate, thick	Nuclei in the center of the cytoplasm
Acute myeloid leukemia	M1	Clear	Isolated	Small	Round	Round or irregular	Coarse	Prominent	Scant	
	M2	Clear	Isolated	Small	Round	Round or irregular	Coarse	Prominent	Scant	
	M3	Clear	Isolated	Middle	Round	Round or irregular	Coarse	Prominent	Abundant, Azurophil granules	
	M4	Clear	Isolated	Small	Round	Round or irregular	Indistinct	Indistinct	Auer body, Faggot Scant	
	Blast transformation from MDS Biphenotype	Clear	Isolated	Middle or large	Round	Round or irregular	Coarse	Prominent (multiple)	Scant	
		Clear	Isolated	Middle	Round	Irregular	Coarse	Prominent	Scant	
Acute lymphoblastic leukemia	L1	Clear	Isolated	Small	Round	Round or irregular	Indistinct	Indistinct	Scant	
	Precursor B	Clear	Isolated	Small	Round	Round or irregular	Coarse	Indistinct	Scant	
Hematological tumor	Diffuse large B-cell lymphoma	Clear	Isolated	Large	Round or irregular (ALK+)	Round or irregular	Coarse	Prominent	Scant Abundant, Flame cells (ALK+)	
	Follicular lymphoma	Clear	Isolated	Small	Round	Round or irregular	Coarse	Small	Scant	
	Multiple myeloma	Clear	Isolated	Middle	Round or irregular	Round	Coarse	Indistinct	Abundant, Perinuclear halo Flame cell (+)	Eccentric nuclei
Central nervous system tumor	Astrocytoma	Clear	Cluster	Small	Indistinct	Irregular	Fine	Indistinct	Indistinct	
	Anaplastic astrocytoma	Clear	Cluster	Middle	Indistinct	Irregular	Coarse	Small	Indistinct	
	Anaplastic ependymoma	Clear	Cluster	Middle	Indistinct	Spindle-shaped or irregular	Coarse	Small or indistinct	Indistinct	
	Glioblastoma	Inflammatory	Isolated or small cluster	Large	Round	Round or irregular	Coarse	Prominent	Scant to moderate Intracytoplasm vacuoles (+)	Multinucleated cells (+)
	Medulloblastoma	Necrotic or inflammatory	Isolated or cluster	Small	Round	Irregular	Coarse	Prominent (multiple)	Scant Vesicular (+)	Multinucleated cells (+)
	Germinoma	Small lymphocytes	Isolated or cluster	Middle	Round or irregular	Oval to round	Coarse	Prominent	PAS (+)	
	Pineoblastoma	Necrotic inflammatory	Isolated or cluster	Small	Round	Round or irregular	Coarse	Prominent (multiple)	Scant	
	Primitive neuroectodermal tumor	Necrotic or inflammatory	Isolated or cluster	Small	Round	Round or irregular	Coarse	Prominent (multiple)	Scant	
Small round cell tumor (histology undetermined)	Inflammatory	Isolated or cluster	Small	Round	Round or irregular	Coarse	Indistinct	Scant		



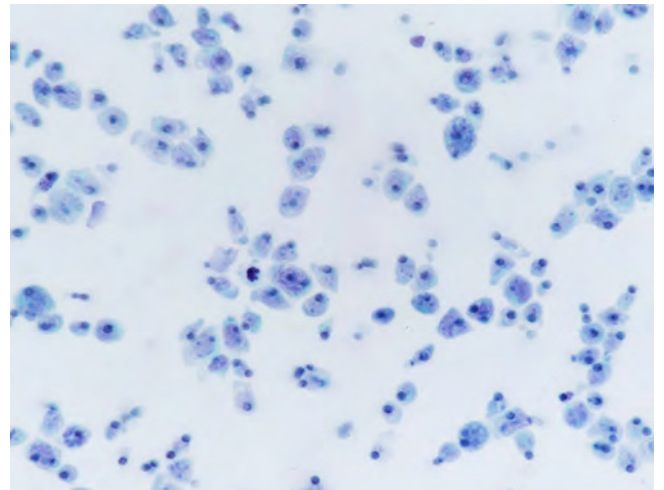
**Photo. 1** Cytological features of lung adenocarcinoma. The neoplastic cells show eccentrically located large nuclei with coarse chromatin and conspicuous nucleoli (Papanicolaou staining,  $\times 40$ ).



**Photo. 2** Cytological features of gastric adenocarcinoma. The neoplastic cells show eccentrically located large nuclei and intracytoplasmic vacuoles (Papanicolaou staining,  $\times 40$ ).



**Photo. 3** Cytological features of acute promyelocytic leukemia (M3). The neoplastic cells show Auer bodies (Papanicolaou staining,  $\times 40$ ).



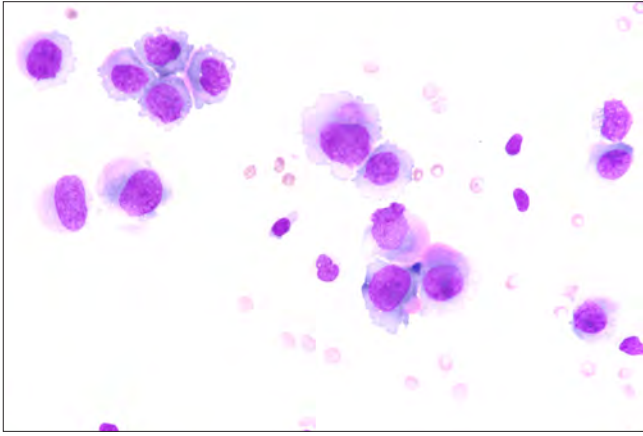
**Photo. 4** Cytological features of diffuse large B-cell lymphoma. Many large-sized lymphocytes with large nuclei and conspicuous nucleoli are observed (Papanicolaou staining,  $\times 40$ ).

整形で、核小体は小型であった。回腸原発 ALK 陽性大細胞型 B 細胞性リンパ腫が 1 例含まれており、火炎状の細胞質突起を有する腫瘍細胞が観察された (Photo. 5)。

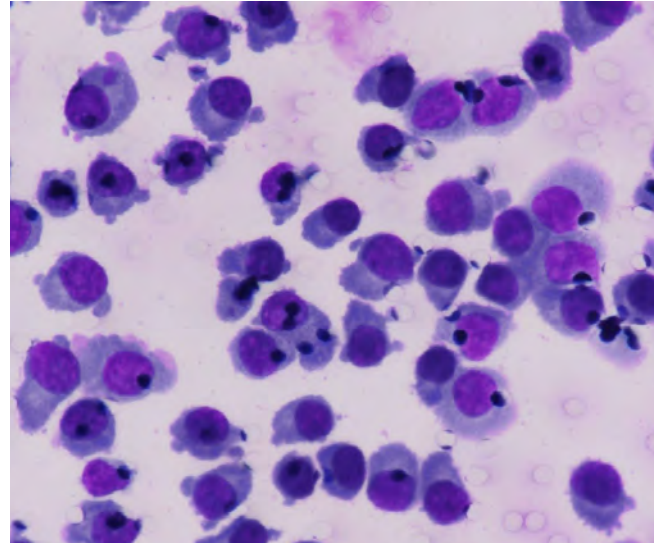
多発性骨髄腫：核周囲明庭がみられ、比較的豊かな細胞質を有し、偏在した核を有する腫瘍細胞が出現していた (Photo. 6)。核は円形～類円形で、核小体は目立たず、核クロマチンは粗顆粒状であった。火炎状の細胞質突起を有する腫瘍細胞も観察された (Photo. 6)。

中枢神経系腫瘍：びまん性星細胞腫では、軽度不整な小

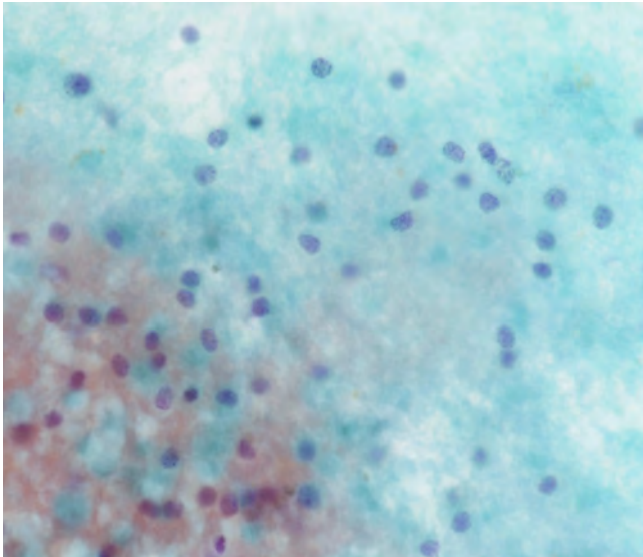
型核を有するグリア細胞が、低い核密度で集塊状に出現していた (Photo. 7)。退形成性星細胞腫では、腫大した核をもつ腫瘍細胞が細胞密度の高い集塊を形成していた。核形は不整で、大小不同があり、核クロマチンも粗顆粒状に増量していた (Photo. 8)。膠芽腫では、核小体が明瞭で、核クロマチンの増量が目立つ核形不整の大型核を有する腫瘍細胞が、孤在性から小型集塊を形成し、多核細胞もみられた (Photo. 9)。細胞質内空胞が観察された。退形成性上衣腫では、核クロマチンの増量した紡錘形または不整な大型核をもつ腫瘍細胞が集塊を形成していた。胚腫では、小型



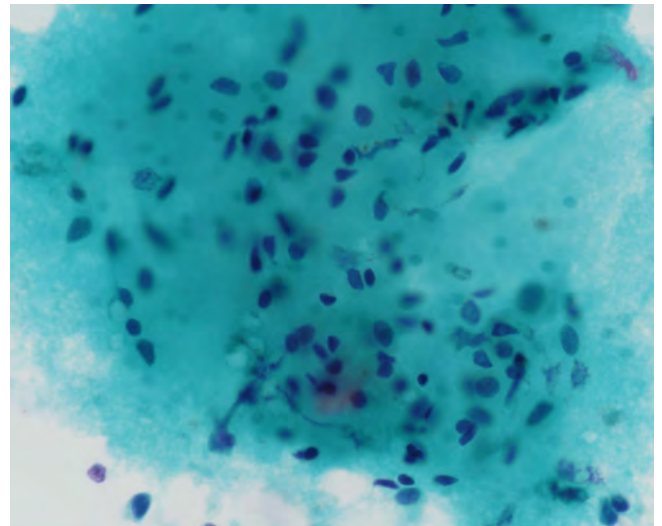
**Photo. 5** Cytological features of ALK-positive large B-cell lymphoma. The presence of pseudopodial cytoplasmic projections was characteristic (May-Giemsa staining,  $\times 40$ ).



**Photo. 6** Cytological features of multiple myeloma. Many plasma cells are observed (May-Giemsa staining,  $\times 40$ ).



**Photo. 7** Cytological features of astrocytoma. Low-cell-density cluster of glial cells with mildly irregular small nuclei were observed (Papanicolaou staining,  $\times 40$ ).



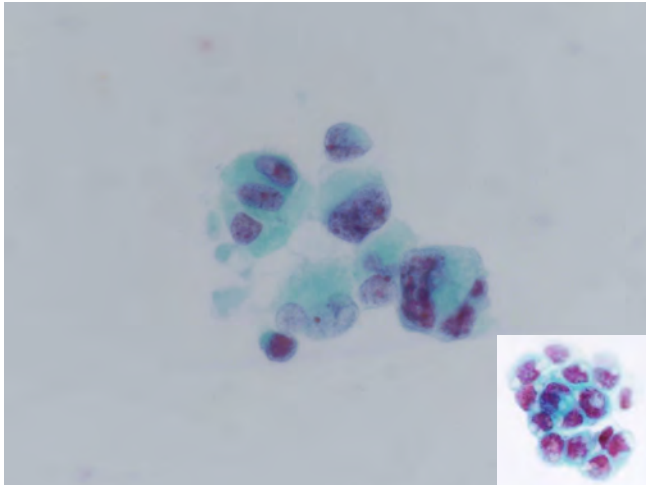
**Photo. 8** Cytological features of anaplastic astrocytoma. High-cell-density cluster of atypical glial cells with enlarged nuclei (Papanicolaou staining,  $\times 40$ ).

リンパ球がみられる背景のなか、核クロマチンが粗顆粒状に増量し、明瞭な核小体のみられる円形～卵円形核をもつ腫瘍細胞が小集塊状～孤在性に出現していた。腫瘍細胞はライトグリーン好性の細胞質をもち、PAS反応に顆粒状に陽性であった (Photo. 10)。髄芽腫、松果体芽腫およびPNETでは、炎症性または壊死性背景のなか、核小体が多発し、粗顆粒状の核クロマチンを有する円形・卵円形～不整形核を有し、細胞質に乏しい腫瘍細胞が集塊状～孤細胞性に出現していた (Photo. 11)。

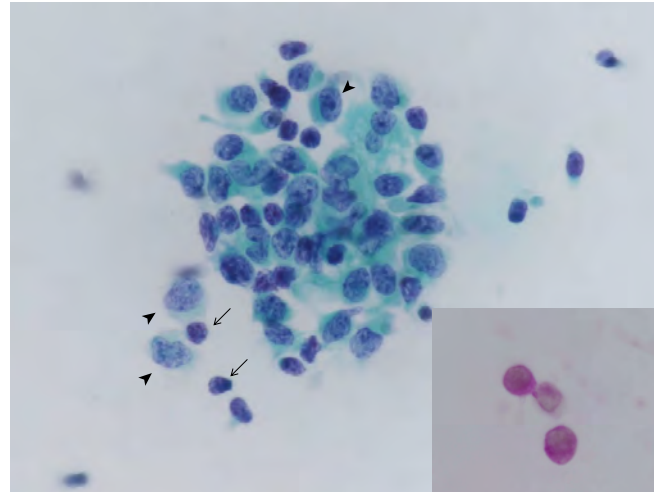
#### IV. 考 察

髄液中には中枢神経やそれ以外のさまざまな臓器由来の腫瘍細胞が出現し、また細胞の変性が強いことも多く、その細胞診断に苦慮することが少なくない。しかし、髄液細胞診断による腫瘍細胞の有無やその組織型診断が治療に直結することが多く、非常に重要な検査である。

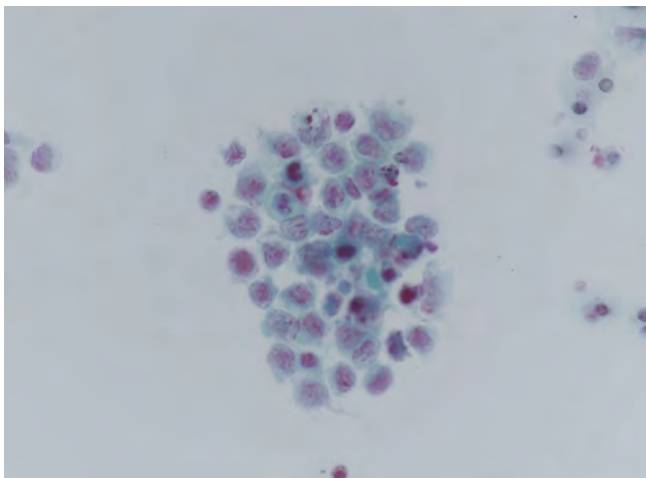
Prayson と Fischler は髄液細胞 5951 検体を、20 歳以上の成人群と 20 歳未満の小児群に分け解析している<sup>1)</sup>。それに



**Photo. 9** Cytological features of glioblastoma. Atypical glial cells with large nuclei and conspicuous nucleoli. Intracytoplasmic vacuoles are observed (inset) (Papanicolaou staining,  $\times 40$ ).



**Photo. 10** Cytological features of germinoma. Cluster of atypical cells with enlarged nuclei containing nucleoli (arrowheads) in a background of small lymphocytes (arrows). Positive cytoplasmic PAS reaction is characteristic (inset) (Papanicolaou staining,  $\times 40$ ).



**Photo. 11** Cytological features of medulloblastoma. Cluster of large atypical cells with coarse chromatin and conspicuous nucleoli (Papanicolaou staining,  $\times 40$ ).

よると、成人 5561 検体（全体の 93.4%）の 5% で、腫瘍の診断が可能で、最も頻度が高い腫瘍は腺癌で、全体の 41% を占めた。腺癌に次いで頻度が高い腫瘍は悪性リンパ腫（28.3%）、白血病（12%）で、両者を併せた血液系腫瘍が腺癌とほぼ同頻度であった<sup>1)</sup>。今回の検討では、腺癌が成人群全体の 38% と最多で、扁平上皮癌を含めると癌腫が成人群の 44% を占めた。腺癌と細胞診断することは容易であるが、細胞像のみでは原発臓器の推定は困難であることが多い。肺および乳腺由来の頻度が高いと報告されており<sup>5)</sup>、今回の検討でも腺癌のなかでは、肺癌の頻度が圧倒的に高く、髄液中に腺癌がみられた場合には、肺由来の可能性を第一に考える必要があることが示唆された。

また、今回の検討では、悪性リンパ腫と急性白血病がともに成人群の 18% を占め、多発性骨髄腫を含めた血液系腫瘍が癌腫とほぼ同程度の頻度で、Prayson と Fischler の解析<sup>1)</sup>と同様の結果であった。細胞の変性が強いことも多く、髄液細胞像のみでは白血病の病型診断は困難であることが多い<sup>7)</sup>。M3 の腫瘍細胞が髄液に出現することはまれであるが<sup>8,9)</sup>、その特徴的なアウエル小体や faggot の存在により、その病型診断が可能であると考えられる。

髄液中の悪性リンパ腫の診断は細胞形態のみでは反応性病変との鑑別が困難であることが多いが<sup>2,3)</sup>、単調な細胞の出現と核形不整がその細胞診断に有用であると報告されている<sup>3)</sup>。本検討においても、悪性リンパ腫症例全例で単調なリンパ球が多数出現しており、また核形不整もみられたことから、単調な細胞の出現と核形不整の有無を検討することが良悪性の鑑別に重要であると考えられた。また、本検討では ALK 陽性大細胞型 B 細胞性リンパ腫が 1 例含まれていた。その臨床病理学的特徴や胸水の細胞像については過去に報告したが<sup>10)</sup>、火炎状の細胞質を有する形質細胞に類似した腫瘍細胞が出現することが特徴的で、その細胞像のみから多発性骨髄腫との鑑別は困難であると考えられる。

Prayson と Fischler の報告では、腫瘍の診断が可能であった 31 例（小児群全体の 8%）の 77.4% が髄芽腫および PNET で、次いで悪性リンパ腫と白血病がともに 6.5% の頻度であった<sup>1)</sup>。また、Ho らは、87 例の髄液細胞診陽性中枢神経系腫瘍の解析において、その 76% が 18 歳未満で、髄芽腫および PNET が全体の 46% を占め、高悪性度星細胞腫

が24%, 低悪性度星細胞腫が6%で, 胚腫は2%の頻度であったと報告している<sup>6)</sup>. 本検討では, 髄芽腫とPNETを合計すると小児群全体の33.3%と最も多かったが, 急性白血病が小児群の25%を占めた. また, 胚腫が小児群の16.7%で, Hoらの報告に比べ頻度が高いが, これは本腫瘍が本邦では高頻度であることを反映しているものと考えられる<sup>11)</sup>. 髄芽腫およびPNETは, 明瞭な核小体を有し, 大型不整核を有する腫瘍細胞が孤在性~小型集塊を形成することが特徴的で<sup>6)</sup>, その細胞診断は比較的容易と考えられた. また, 胚腫は小型リンパ球がみられる背景のなか, 明瞭な核小体を有し, PAS反応陽性の細胞質をもつ腫瘍細胞が出現し<sup>6)</sup>, その診断は容易である. しかし, 低悪性度星細胞腫では, 腫瘍細胞の密度は高くなく, また核異型も強くなく, 臨床的・画像的情報を加味し, 細胞診断を行うことが重要である<sup>6)</sup>. 退形成性星細胞腫や膠芽腫では, 細胞異型が明瞭である場合は, 悪性腫瘍細胞との細胞診断は容易であると考えられる. 高悪性度星細胞腫では, 多核細胞や核周囲の細胞質内空胞の存在が特徴的であると報告されており<sup>6)</sup>, 本検討においても膠芽腫で両者ともに観察され, それらの有無の検討も診断に有用であると考えられる.

髄液にはさまざまな臓器由来の腫瘍が出現するが, 年齢により好発する腫瘍に大きな傾向がある. 細胞形態の詳細な観察とともに, 臨床情報を加味することで, 正確な細胞診断が可能であると考えられる.

著者らは, 開示すべき利益相反状態はありません.

## Abstract

**Objective** : Cytological examination of the cerebrospinal fluid (CSF) is useful for the diagnosis of a variety of diseases of the central nervous system, especially detection of leptomeningeal tumor metastasis. In this report, we analyzed the clinicocytological features of patients with a positive CSF cytology at our hospital.

**Study Design** : We reviewed the clinicocytological features of 76 specimens obtained from 46 patients over a period of 5 years. Specimens from pediatric patients ( $\leq 19$  years) and adult patients ( $\geq 20$  years) were separately analyzed.

**Results** : In the pediatric group (12 cases), central nervous system tumors (9 cases) such as medulloblastoma, anaplastic ependymoma, primitive neuroectodermal tumor and germinoma, were the most common, followed by acute leukemia. In the adult group (34 cases), the most common tumor type was carcinoma (44%), followed by acute leukemia and malignant lymphoma : adenocarcinoma was the most common type of carcinoma (87%). The most common primary tumor site origin of carcinoma was the lung (80%).

**Conclusion** : Cytodiagnosis of CSF can be difficult, as neoplastic cells from a variety of organs can be found and the tumor cells sometimes

show marked degeneration. The present study demonstrated differences in the distribution of the common tumor types between adult and pediatric patient groups. Therefore, a combination of detailed observation of the cytological features and clinical information is essential for leads to the correct diagnosis in patients undergoing CSF fluid cytology.

## 文 献

- 1) Prayson, R. A., Fischler, D. F. Cerebrospinal fluid cytology : an 11-year experience with 5951 specimens. Arch Pathol Lab Med 1998 ; 122 : 47-51.
- 2) Crespo-Solis, E., Lopez-Karpovitch, X., Higuera, J., Vega-Ramos, B. Diagnosis of acute leukemia in cerebrospinal fluid (CSF-Acute Leukemia). Curr Oncol Rep 2012 ; 14 : 369-378.
- 3) Wu, J. M., Georgy, M. F., Burroughs, F. H., Weir, E. G., Rosenthal, D. L., Ali, S. Z. Lymphoma, leukemia, and pleiocytosis in cerebrospinal fluid : is accurate cytopathologic diagnosis possible based on morphology alone? Diagn Cytopathol 2009 ; 37 : 820-824.
- 4) 中野祐子, 大田喜孝, 伊藤園江, 原武晃子, 大田桂子, 榎田明美・ほか. 髄膜浸潤を来した白血病ならび悪性リンパ腫の髄液細胞形態の検討. 日臨細胞会誌 1998 ; 37 : 286-291.
- 5) Bae, Y. S., Cheong, J. -W., Chang, W. S., Kim, S., Oh, E. J., Kim, S. H. Diagnostic accuracy of cerebrospinal fluid (CSF) cytology in metastatic tumors : An analysis of consecutive CSF samples. Korean J Pathol 2013 ; 47 : 563-568.
- 6) Ho, C. -Y., VandenBussche, C. J., Huppman, A. R., Chaudhry, R., Ali, S. Z. Cytomorphologic and clinicoradiologic analysis of primary nonhematologic central nervous system tumors with positive cerebrospinal fluid. Cancer Cytopathol 2015 ; 123 : 123-135.
- 7) Schinstine, M., Filie, A. C., Wilson, W., Stetler-Stevenson, M., Abati, A. Detection of malignant hematopoietic cells in cerebral spinal fluid previously diagnosed as atypical or suspicious. Cancer Cytopathol 2006 ; 108 : 157-162.
- 8) Ji, M., Chi, H. -S., Jang, S., Park, C. -J., Lee, J. -H., Seo, J. J. Acute promyelocytic leukemia presenting with central nervous system involvement : a report of 2 cases. Korean J Lab Med 2011 ; 31 : 9-12.
- 9) Zappasodi, P., Rossi, M., Ambaglio, I., Bernasconi, P., Corso, A., Lazzariono, M., et al. Clinical efficacy of arsenic trioxide in a patient with acute promyelocytic leukemia with recurrent central nervous system involvement. Ann Hematol 2011 ; 90 : 595-597.
- 10) Ishida, M., Yoshida, K., Kagotani, A., Iwai, M., Yoshii, M., Okuno, H., et al. Anaplastic lymphoma kinase-positive large B-cell lymphoma : a case report with emphasis on the cytological features of the pleural effusion. Int J Clin Exp Pathol 2013 ; 6 : 2631-2635.
- 11) Rosenblum, M. K., Nakazato, Y., Matsutani, M. CNS germ cell tumours. Louis, D. N., Ohgaki, H., Wiestler, O. D., Cavenee, W. K. WHO Classification of Tumours of the Central Nervous System. Lyon : IARC ; 2007. 198-204.

# 肺腺癌細胞における xeroderma pigmentosum group A 蛋白および excision repair cross-complementation group 1 蛋白の発現

池田 聡 永田 千草 鈴木 恵子

土浦協同病院病理診断部

**背景** : DNA 修復遺伝子である xeroderma pigmentosum group A (XPA) については, 肺癌における臨床的意義の解明は十分に行われていない。

**目的** : われわれは 30 例の肺腺癌捺印細胞標本を対象に DNA 修復遺伝子である XPA および excision repair cross-complementation group 1 (ERCC1) の蛋白発現について免疫染色を用いて調べた。

**成績** : XPA 蛋白は低分化型腺癌では全例が陽性であり, 組織分化度との関連が有意であった。また, T 因子, 腫瘍最大径, Ki-67 陽性率との関連も有意であった。XPA 蛋白は ERCC1 蛋白とは共発現する傾向であった。

**結論** : これらのことから XPA 蛋白の過剰発現は腫瘍の進展に関与していることが示唆された。

**Key words** : Lung adenocarcinoma, Xeroderma pigmentosum group A protein, Excision repair cross-complementation group 1

## I. はじめに

色素性乾皮症は常染色体劣性遺伝性の皮膚疾患群である。本症の患者では, DNA 損傷部位を修復する機能が低下しているため, 紫外線刺激等により皮膚癌発生のリスクが上昇する。この疾患では DNA 修復機能の低下をもたらす遺伝子の種類によって A~G の 7 つの型とバリエーションに分類され, このうち最初に特定されたのは A 群の遺伝子で xeroderma pigmentosum group A (以下, XPA) と呼ばれている。この XPA 蛋白に関しては DNA 損傷修復遺伝子産物

と考えられているが, 現在まで多くの腫瘍で研究がされているわけではない<sup>1)</sup>。今回われわれは肺癌における XPA 蛋白の臨床的意義を解明するため肺腺癌の捺印細胞標本を対象に XPA 蛋白の発現を調べ, 同様に DNA 損傷修復蛋白と考えられている excision repair cross-complementation group 1 (以下 ERCC1) 蛋白<sup>2)</sup>についても同様に染色して臨床病理学的因子との関連を調べたので報告する。

## II. 対象と方法

対象は 2012~2013 年に当院で摘出された 30 例の肺腺癌症例を用いた。症例の内訳は男性 15 例, 女性 15 例, 年齢分布は 31~79 歳, 平均 67.5 歳である。症例はすべて腺癌例であり, 分化度は高~中分化例が 24 例, 低分化例が 6 例。病期は I A 期 13 例, I B 期 9 例, II 期 2 例, III 期 6 例であった。組織学的診断は「肺癌取扱い規約」に則り行われた<sup>3)</sup>。これらの症例の手術時に腫瘍断面から作製された腫瘍捺印細胞標本をただちに 95% エタノールにて湿固定して保存し, 今回の検討に用いた。

免疫染色については, XPA 蛋白, ERCC1 蛋白に対するモ

The expression of xeroderma pigmentosum group A protein and excision repair cross-complementation group 1 protein in lung adenocarcinomas

Satoshi IKEDA, C. T., I. A. C., Chigusa NAGATA, M. D., Keiko SUZUKI, M. D.

Department of Pathology, Tsuchiura Kyodo General Hospital

論文別刷請求先 〒300-0028 茨城県土浦市おおつ野4の1の1 土浦協同病院病理診断部 池田 聡

平成 27 年 3 月 18 日受付

平成 28 年 5 月 23 日受理

ノクローナル抗体を使用して免疫染色を行い, その核への発現と, 組織診断で得られた組織学的因子および p53 蛋白発現, Ki-67 陽性率との関連を調べた. 抗体については抗 XPA 抗体(クローン 12F5, Neomarkers 社, Fremont, CA, United States, 400 倍希釈), 抗 ERCC1 抗体(クローン 8F1, Neomarkers 社, 100 倍希釈), 抗 p53 抗体(クローン Pab1801, ライカマイクロシステムズ社, 東京, 150 倍希釈), 抗 Ki-67 抗体(クローン MIB-1, DAKO 社, 東京, 150 倍希釈)をそれぞれ用いた. 前処理は XPA および ERCC1 についてはオートクレーブを用いた加熱処理を pH 9.0 の抗原賦活液(ニチレイバイオサイエンス)中で 15 分間, p53 および Ki67 については出力 500 W の電子レンジを用いた加熱処理を pH 6.0 のクエン酸緩衝液中で 15 分間行い, それぞれその後 20 分間空冷を行った. 一次抗体の反応時間は室温で 90 分間行った. それ以降の工程は Novo Link Polymer(ライカマイクロシステムズ社)を用いて行った.

なお, 陰性陽性の判定は, 10% 以上の腫瘍細胞の核に明らかに発色している場合陽性と判定した. Ki-67 陽性率については腫瘍細胞 200 個を観察して陽性率を算出した. 特に計測ソフトは使用しなかった. 判定は最終組織診断の結果を参照せずに行った. 検定は腫瘍径, 細胞増殖率に関しては t 検定, T 因子に関しては  $\chi^2$  検定, その他の項目については Fisher 検定を使用して行い, 5% 以下の危険率をもって有意と判定した.

また, この検討にあたっては院内の倫理委員会の承認を得た(承認番号 401).

### III. 結 果

免疫染色の結果, XPA 蛋白, ERCC1 蛋白ともに核に発現していた(Photo. 1). 判定の結果, XPA 蛋白は 30 例中 15 例(50%)で, ERCC1 蛋白は 18 例(60%)で陽性と判定された. そして両蛋白について病理組織学的因子との関連を調べた(Table 1, 2).

Table 1 の XPA 蛋白についてはまず, 高~中分化型腺癌では 24 例中 9 例(37.5%)の陽性率であったのに対し, 低分化型腺癌では 6 例全例(100%)が陽性であり, 組織分化度との関連が有意であった( $p=0.0169$ ). また, 腫瘍の T 因子( $p=0.0492$ ), 最大径( $p=0.0378$ ), Ki-67 陽性率( $p=0.0206$ )との関連も有意であり, 腫瘍の進展に伴い過剰発現していることが示唆された. また, XPA 蛋白は ERCC1 蛋白とは共発現する傾向であったが有意ではなかった( $p=0.0604$ ). 一方, Table 2 の ERCC1 蛋白については Ki-67 陽性率( $p=0.0416$ )以外の因子には有意差は見出せなかった.

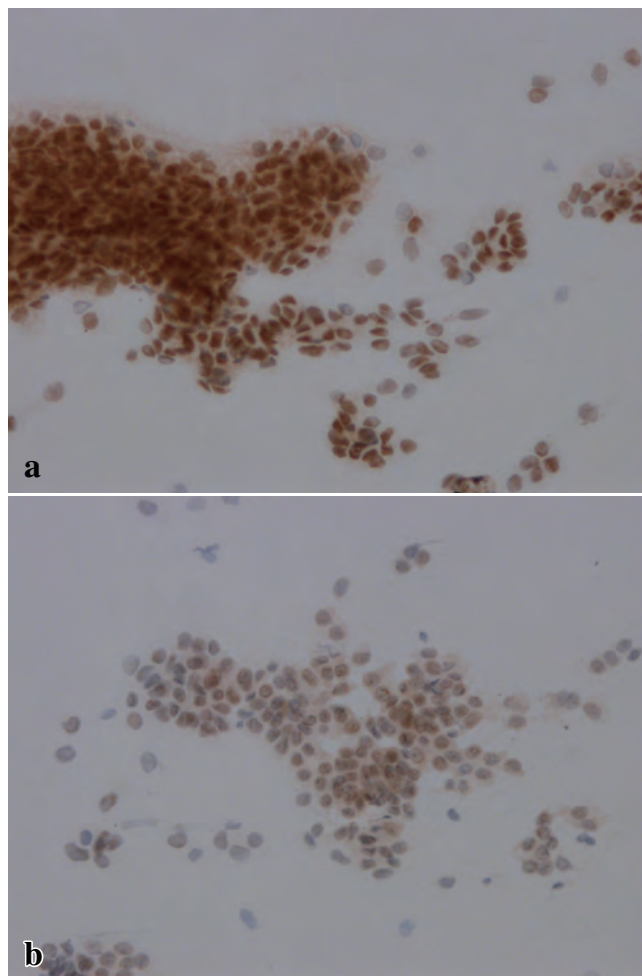


Photo. 1 The expression of both proteins in an adenocarcinoma specimen (a: XPA,  $\times 200$ , b: ERCC1,  $\times 200$ ).

### IV. 考 察

今回, 肺腺癌に対して XPA 蛋白と ERCC1 蛋白の過剰発現を調べた. その結果, XPA 蛋白は腫瘍の進展や増殖能の亢進などに関連して過剰発現していることがわかった. また, XPA 蛋白と ERCC1 蛋白の発現は正相関する傾向があった.

XPA, ERCC1 などの DNA 損傷修復蛋白群の発現は白金製剤の治療効果予測に有用とされて, 以下に示すようにすでに多くの研究が行われている.

XPA については遺伝子多型 A23G が白金製剤治療の効果予測因子として有用であることが報告されている<sup>4)</sup>. また, 卵巣癌については XPA の蛋白発現が白金製剤治療の効果予測因子として有用と報告されている<sup>5)</sup>. XPA の類縁蛋白である XPC については, その免疫染色が皮膚では色素性乾皮症の診断に応用する研究<sup>6)</sup>が知られているが, 肺腺癌で

**Table 1** The correlation between the expression of the XPA protein and clinicopathological factors

		XPA			mean $\pm$ SD	p
		n	positive	negative		
Differentiation degree	well~moderate	24	9	15		0.0169*
	poor	6	6	0		
T-factor	T1	13	5	8		0.0492**
	T2	12	5	7		
	T3, T4	5	5	0		
Pleura invasion	positive	10	7	3		0.245*
	negative	20	8	12		
Lymph duct permeation	positive	10	7	3		0.245*
	negative	20	8	12		
Vascular invasion	positive	10	8	2		0.0502*
	negative	20	7	13		
Lymph node metastasis	positive	6	4	2		0.6513*
	negative	24	11	13		
Stage	IA	13	5	8		0.4621*
	more	17	10	7		
p53	positive	13	9	4		0.1394*
	negative	17	6	11		
ERCC1	positive	18	12	6		0.0604*
	negative	12	3	9		
Diameter (mm)	XPA negative	15			24.40 $\pm$ 9.61	0.0378***
	XPA positive	15			31.87 $\pm$ 9.14	
Ki-67 (%)	XPA negative	15			20.87 $\pm$ 17.79	0.0206***
	XPA positive	15			43.93 $\pm$ 31.09	

statistical test \*Fisher-test, \*\*  $\chi^2$ -test, \*\*\*Student's t-test

**Table 2** The correlation between the expression of the ERCC1 protein and clinicopathological factors

		ERCC1			mean $\pm$ SD	p
		n	positive	negative		
Differentiation degree	well~moderate	24	13	11		0.358*
	poor	6	5	1		
T-factor	T1	13	7	6		0.591**
	T2	12	7	5		
	T3, T4	5	4	1		
Pleural invasion	positive	10	7	3		0.694*
	negative	20	11	9		
Lymph duct permeation	positive	10	7	3		0.694*
	negative	20	11	9		
Vascular invasion	positive	10	8	2		0.235*
	negative	20	10	10		
Lymph node metastasis	positive	6	4	2		1*
	negative	24	14	10		
Stage	IA	13	7	6		1*
	more	17	11	6		
p53	positive	13	9	4		0.465*
	negative	17	9	8		
Diameter (mm)	ERCC1 negative	12			26.92 $\pm$ 9.62	0.594***
	ERCC1 positive	18			28.94 $\pm$ 10.38	
Ki-67 (%)	ERCC1 negative	12			20.00 $\pm$ 17.41	0.0416***
	ERCC1 positive	18			40.67 $\pm$ 30.24	

statistical test \*Fisher-test, \*\*  $\chi^2$ -test, \*\*\*Student's t-test



は白金製剤の治療予測に有用とする報告<sup>7)</sup>がある。この論文ではXPCの発現は白金製剤への抵抗性と正相関し、予後不良因子であったと報告されている。

ERCC1 蛋白についてはわれわれも以前より検討を行っている。以前のわれわれの検討ではカルボプラチンとタキソールで治療が行われた手術不能の進行非小細胞肺癌患者の治療前の肺生検組織について ERCC1 発現とタキサンなどの葉酸拮抗剤の治療効果予測因子として期待されている III  $\beta$  tubulin の発現とを免疫組織化学的に調べ、これらの蛋白の発現が高い患者では有意に予後が悪く治療に抵抗性であった可能性を報告した<sup>8)</sup>。

今回の検討では XPA 蛋白は低分化型肺癌例の全例が陽性であり、腫瘍の T 因子や Ki-67 陽性率との関連も有意であった。このことより XPA 蛋白の過剰発現は増殖能の高い腫瘍で起こっていることが示唆された。一方、脈管浸潤やリンパ節転移などの転移浸潤能とは関連せず、がん抑制因子 p53 発現とも相関しなかった。また、IA 期の非小細胞肺癌例でもある程度の割合で XPA 陽性症例があり、腫瘍の進展に伴って獲得した異常というより腫瘍の早期からの異常である可能性も考えられた。

肺癌に関する免疫染色を用いた XPA 蛋白の過剰発現については、できる範囲で他の論文を検索したが Zhang らの報告<sup>9)</sup>をみつけるにすぎなかった。その報告では肺では正常より腫瘍でその発現が高く、培養細胞では XPA 蛋白発現を抑制することで白金製剤への抵抗性が抑えられたという。今回の検討では対象が最近の症例であり、XPA 蛋白の過剰発現が治療予測に有用な因子となるかは現時点で検証することはできないが、この点については対象の患者をフォローすることによって今後さらに検証したいと考えている。

結論として、肺腺癌において XPA 蛋白は低分化型の症例や増殖能の高い症例で過剰発現がみられることより、その過剰発現が腫瘍の進展に関与することが示唆された。

筆者らは、開示すべき利益相反状態はありません。

## Abstract

**Objective** : The xeroderma pigmentosum group A protein (XPA) protein, which is a nucleotide excision repair protein, has not been adequately examined to date.

**Study Design** : We investigated the expression of the XPA protein and

excision repair cross-complementation group 1 protein (ERCC1) for 30 cases of lung adenocarcinoma imprint smears.

**Results** : Our results indicated that the XPA protein overexpression was significantly correlated with the degree of differentiation, the T-factor, the greatest dimension and the Ki-67 positive rate. A trend towards coexpression of the XPA protein and the ERCC1 protein was noted.

**Conclusion** : Our data suggested that the XPA protein overexpression was associated with high tumor proliferation activity.

## 文 献

- 1) Ide, F., Iida, N., Nakatsuru, Y., Oda, H., Tanaka, K., Ishikawa, T. Mice deficient in the nucleotide excision repair gene XPA have elevated sensitivity to benzo[a]pyrene induction of lung tumors. *Carcinogenesis* 2000 ; 21 : 1263-1265.
- 2) Olaussen, K. A., Dunant, A., Fouret, P., Brambilla, E., André, F., Haddad, V., et al. DNA repair by ERCC1 in non-small-cell lung cancer and cisplatin-based adjuvant chemotherapy. *N Engl J Med* 2006 ; 355 : 983-991.
- 3) 日本肺癌学会, 編. 肺癌取扱い規約 第7版. 東京: 金原出版: 2010.
- 4) Feng, J., Sun, X., Sun, N., Qin, S., Li, F., Cheng, H., et al. XPA A23G polymorphism is associated with the elevated response to platinum-based chemotherapy in advanced non-small cell lung cancer. *Acta Biochim Biophys Sin (Shanghai)* 2009 ; 41 : 429-435.
- 5) Stevens, E. V., Raffeld, M., Espina, V., Kristensen, G. B., Tropé, C. G., Kohn, E. C., et al. Expression of xeroderma pigmentosum A protein predicts improved outcome in metastatic ovarian carcinoma. *Cancer* 2005 ; 103 : 2313-2319.
- 6) Lai, T. C., Chow, K. C., Fang, H. Y., Cho, H. C., Chen, C. Y., Lin, T. Y., et al. Expression of xeroderma pigmentosum complementation group C protein predicts cisplatin resistance in lung adenocarcinoma patients. *Oncol Rep* 2011 ; 25 : 1243-1251.
- 7) de Feraudy, S., Boubakour-Azzouz, I., Fraïtag, S., Bemburg, M., Chan, L., Chew, K., et al. Diagnosing xeroderma pigmentosum group C by immunohistochemistry. *Am J Dermatopathol* 2010 ; 32 : 109-117.
- 8) Ikeda, S., Takabe, K., Suzuki, K. Expression of ERCC1 and class IIIbeta tubulin for predicting effect of carboplatin/paclitaxel in patients with advanced inoperable non-small cell lung cancer. *Pathol Int* 2009 ; 59 : 863-867.
- 9) Zhang, Q., Wu, J. X., Wei, Y. P., Hao, J. Q., Huang, S. Y., Dong, L. Effect of XPA expression on the chemotherapy sensitivity of A549/DDP cells. *Xi Bao Yu Fen Zi Mian Yi Xue Za Zhi* 2012 ; 28 : 1182-1184.

## 腎盂・尿管カテーテル尿細胞診における 5-アミノレブリン酸蛍光染色法の有用性

三村 明弘<sup>1)</sup> 岡部美由紀<sup>1)</sup> 小倉 啓介<sup>1)</sup> 浦芝 敬<sup>1)</sup>  
金田香央里<sup>1)</sup> 三輪 秀明<sup>2)</sup>

大阪労災病院中央検査部<sup>1)</sup>, 同 病理診断科<sup>2)</sup>

**目的:** 腎盂尿路上皮癌の診断には腎盂・尿管カテーテル尿細胞診が有用であるが, 細胞の変性により診断に苦慮する場合がしばしばある. そこで5-アミノレブリン酸 (以下 5-ALA) 染色法を尿細胞診の補助手段として用いることの意義を検討した.

**方法:** まず自然尿細胞診検体 30 例について 5-ALA 染色変法の有用性を確認し, 次いで腎盂・尿管カテーテル尿細胞診検体 30 例について 5-ALA 染色変法の結果を加味した尿細胞診の有用性を検証した.

**成績:** 自然尿細胞診検体の 5-ALA 染色変法の結果は, 藤本らの報告にほぼ一致し有用性を確認した. 腎盂・尿管カテーテル尿細胞診検体では, 悪性 6 例 (20%), 悪性疑い 5 例 (17%), 異型細胞 7 例 (23%), 陰性 12 例 (40%) であった. これに 5-ALA 染色結果を加味し総合判定することによって悪性疑いのすべておよび異型細胞の一部が悪性と判定され, 悪性 14 例 (46%), 悪性疑い 0 例 (0%), 異型細胞 4 例 (13%), 陰性 12 例 (40%) となり, 良悪を確定できなかった症例は 1/3 に減少した.

**結論:** 腎盂・尿管カテーテル尿細胞診において, 5-ALA 染色変法の結果を細胞診判定に加味し総合判定することは, 細胞診の精度を大いに向上させうると考えられた.

**Key words :** 5-Aminolevulinic acid fluorescence cytology, Catheter urine of renal pelvis and ureter, Urothelial carcinoma

### I. はじめに

5-アミノレブリン酸 (5-aminolevulinic acid ; 5-ALA) は,

Combined conventional and the 5-aminolevulinic acid (5-ALA) fluorescence cytology is considerably useful for the catheter urine cytology of upper urinary tract

Akihiro MIMURA<sup>1)</sup>, C. T., I. A. C., Miyuki OKABE<sup>1)</sup>, C. T., I. A. C., Keisuke OGURA<sup>1)</sup>, C. T., Takashi URASHIBA<sup>1)</sup>, C. T., Kaori KANEDA<sup>1)</sup>, C. T., Hideaki MIWA<sup>2)</sup>, M. D.

<sup>1)</sup>Department of Laboratory Medicine, <sup>2)</sup>Department of Diagnostic Pathology, Osaka Rosai Hospital

論文別刷請求先 〒 591-8025 堺市北区長曾根町 1179 の 3 大阪労災病院中央検査部 三村明弘

平成 27 年 12 月 24 日受付

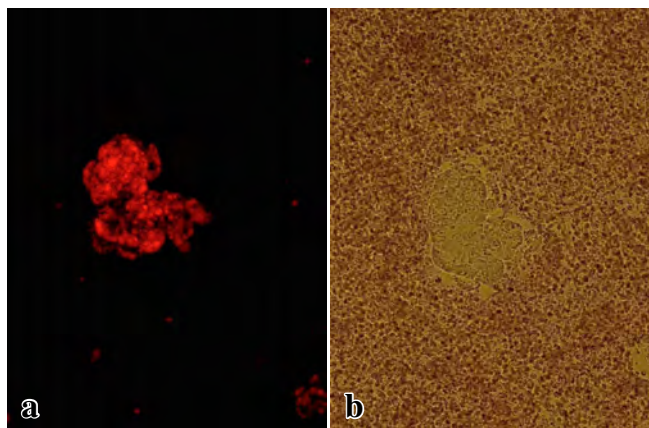
平成 28 年 7 月 7 日受理

いくつかの腫瘍において腫瘍細胞に取り込まれて蓄積されることが知られている蛍光物質で<sup>1)</sup>, 腫瘍の同定を目的として近年その臨床的応用が始まっている. 尿路の上皮系腫瘍に関しては, 筋層非浸潤性膀胱癌を対象として 5-ALA を用いた蛍光膀胱鏡および蛍光細胞診の診断上の有用性が報告されている<sup>2~4)</sup>. 5-ALA 染色法については藤本ら<sup>2)</sup>の報告があるが, この方法は一般病院の検査室にはない CO<sub>2</sub>インキュベーターが必要である. そこで著者らはそれを一部改変して, 一般病院でも運用できるよう 5-ALA 染色変法を考案した. この 5-ALA 染色変法を用いてまず膀胱癌について自然尿細胞診検体を対象に検討し, 細胞診診断上の有用性を確認した. 次いでこれを腎盂・尿管カテーテル尿検体に適応し, 細胞診診断における補助診断としての有用性を認めため報告する.

**Table 1** 5-ALA staining protocol(modified method of Fujimoto et al.)

1. Centrifugation (at 1,500 rpm × 5 min)
2. Suspension of the pellet in MEM with 5-ALA (finally 200 $\mu\text{g/ml}$ )
3. Incubation at 37°C for 2 hrs
4. Centrifugation (at 1,500 rpm × 5 min)
5. Resuspension of the pellet in MEM
6. Fluorescence cytology

\*MEM : Minimum Essential Medium



**Photo. 2** 5-ALA positive cells under white light  
 a : 5-ALA fluorescence staining microscopic photograph ( $\times 20$ ).  
 b : White-light microscopic photograph ( $\times 20$ ).

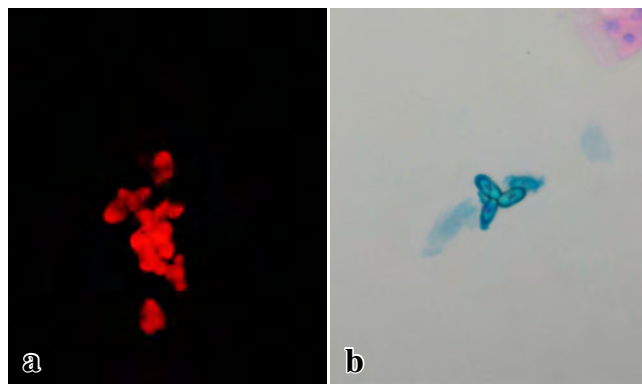
## II. 対象および方法

### 1. 自然尿細胞診における 5-ALA 染色変法

自然尿 30 例を 5-ALA 染色変法に供した。内訳は、膀胱腫瘍疑いで経尿道的膀胱腫瘍切除術 (transurethral resection of the bladder tumor ; TUR-BT) の対象となった 22 例と、膀胱内には明らかな腫瘍がなく前立腺生検の対象となった 8 例であった。

自然尿検体を採取後ただちに半量に分注し、一方は通常の尿細胞診検体として処理し Papanicolaou 染色を行い、他方は 5-ALA 染色変法用に調製した。通常の尿細胞診標本の作製は、引きガラス法による直接塗抹法とサコマン液を用いた 2 回遠沈法の併用法で行った。細胞診判定は、悪性・悪性疑い・異型細胞・陰性の 4 段階評価法で行った。

5-ALA 染色変法は、藤本らが用いた蛍光細胞診の方法を一部改変した方法で、in vitro incubation において  $\text{CO}_2$  インキュベーターに代えて孵卵器を、無血清添加培養液 RPMI-1640 に代えて MEM 培地 (Life Technical 社製 ; MEM) を用いた。検体処理の手順を Table 1 に示した。まず検体を 1500 rpm で 5 分間遠心し、沈渣に MEM 2 ml を加えて細胞

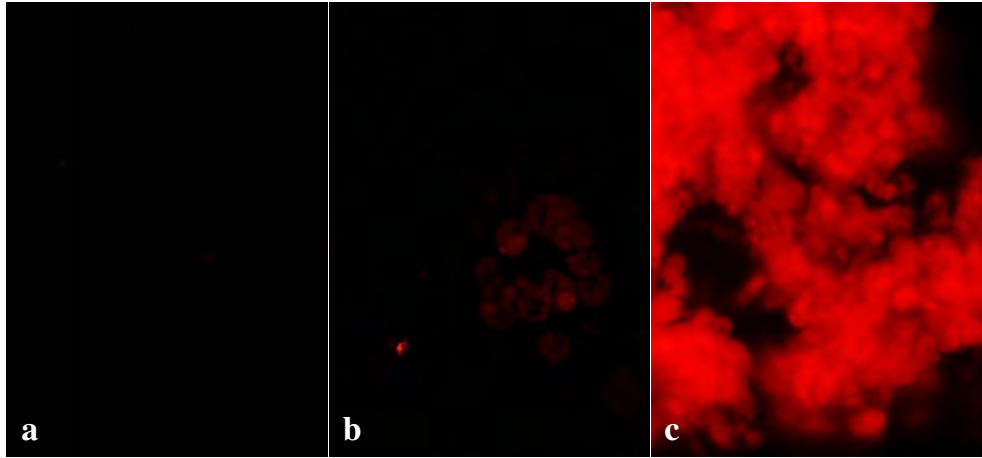


**Photo. 1** Oxalic acid calcium showed a false-positive result  
 a : 5-ALA fluorescence staining ( $\times 40$ ).  
 b : Sternheimer staining ( $\times 40$ ).

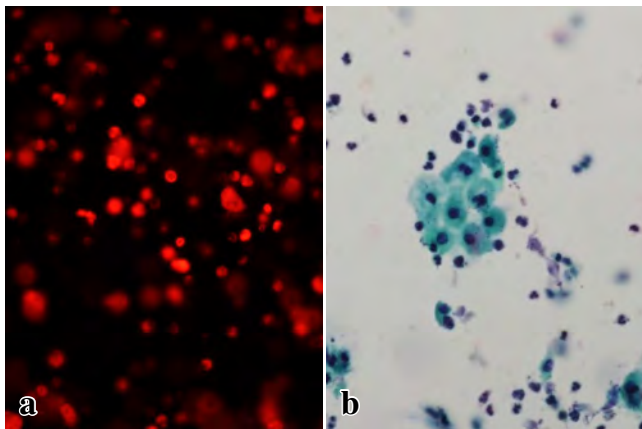
浮遊液とした。これに、藤本らの方法に準じて 5-ALA を最終濃度が 200  $\mu\text{g/ml}$  になるよう加え、遮光下で孵卵器内に 37°C で 2 時間保った。なお、5-ALA の濃度に関しては、段階希釈法により検討し、100~800  $\mu\text{g/ml}$  の範囲で染色の有効性を確認した。次いでこれを 1500 rpm で 5 分間遠心して沈渣を回収し、励起用の 400~440 nm bandpass filter と吸収用の 610 nm longpass filter 装填の蛍光顕微鏡にて蛍光細胞診を行い、赤色の蛍光発色を観察した。観察に際しては、蛍光を当てると経時的に退色が起るため 10 分以内に観察し、写真を撮って記録・保存した。この際シュウ酸カルシウム等の塩類が陽性所見を呈するため、明視野照明に変更して通常の尿沈渣として観察し上皮細胞であることを確認した (Photo. 1, 2)。赤色蛍光発色の判定は、明らかな赤色光を呈したものを強陽性、淡く赤色光を呈したのもしくは点状に赤色光を呈したものを弱陽性、赤色光を認めないものを陰性として 3 段階で評価した (Photo. 3)。こうして得られた自然尿細胞診の 5-ALA 染色変法の結果をその後の TUR-BT の組織診の結果に照らして検討し、藤本らの結果と比較した。

### 2. 腎盂・尿管カテーテル尿細胞診における 5-ALA 染色変法

精査目的にて提出された腎盂・尿管カテーテル尿細胞診 30 例を対象とした。試料の調整、Papanicolaou 染色による細胞診判定および 5-ALA の評価は自然尿検体に準じて行い、その後の組織診の結果に照らして検討を行った。さらにその結果を基に、5-ALA の染色変法の結果を加味し、異型細胞と判定された細胞診の良悪鑑別の有用性について検討した。



**Photo. 3** Judgment grades in 5-ALA staining (Fluorescence cytology)  
a : Negative ( $\times 40$ ), b : Weakly positive ( $\times 40$ ), c : Strongly positive ( $\times 40$ ).



**Photo. 4** False-positive result of 5-ALA fluorescence staining in squamous papilloma  
a : 5-ALA fluorescence staining showed strong positivity in inflammatory cells and histiocytes ( $\times 40$ ).  
b : Papanicolaou staining showed benign cells with inflammatory cells ( $\times 40$ ).

### III. 成 績

#### 1. 自然尿検体を用いた結果

##### 1) 自然尿細胞診における 5-ALA 染色変法の結果

自然尿細胞診 30 例の組織診 (TUR-BT) の結果は、非腫瘍 13 例 (内訳 膀胱炎 5 例, 事後の検査で異常なし 8 例), 扁平上皮乳頭腫 1 例, 尿路上皮癌 16 例 (内訳 low grade urothelial carcinoma : LGUC-10 例, high grade urothelial carcinoma : HGUC-6 例) であった。

5-ALA の結果は、陽性 13 例 (43%), 弱陽性 3 例 (10%), 陰性 14 例 (47%) であった。5-ALA 強陽性例の内訳は、非腫瘍 0 例 (0%), 扁平上皮乳頭腫 1 例 (100%), 癌 12 例

(75%) (内訳 LGUC-7 例 ; 70%, HGUC-5 例 ; 83%) であった。5-ALA 弱陽性例の内訳は、非腫瘍 1 例 (7%), 癌 2 例 (12%) (内訳 LGUC-2 例 ; 20%, HGUC-0 例 ; 0%) であった。5-ALA 陰性例の内訳は、非腫瘍 12 例 (86%), 癌 2 例 (12%) (内訳 LGUC-1 例 ; 10%, HGUC-1 例 ; 17%) であった。5-ALA が強陽性を呈した扁平上皮乳頭腫の 1 例では陽性所見は炎症細胞や組織球によるもので、腫瘍細胞自体は陰性であった (Photo. 4)。

#### 2) 5-ALA 染色変法の結果と藤本法との比較

自然尿検体でのわれわれの 5-ALA 染色変法での 5-ALA 陽性率は、非腫瘍 0%, 癌 75% (内訳 LGUC ; 70%, HGUC ; 83%) であり、藤本らの *in vitro* incubation 法での 5-ALA 陽性率 (非腫瘍 ; 0%, G1 ; 50%, G2 ; 70%, G3 ; 83.3%) とほぼ同様の結果であったことから (Table 2), 本法は 5-ALA の蓄積を指標とした癌細胞の検出において有用な方法と結論した。

#### 2. 腎盂・尿管カテーテル尿検体における 5-ALA 染色変法

##### 1) 腎盂・尿管カテーテル尿細胞診の判定結果と 5-ALA 染色変法の結果

腎盂・尿管カテーテル尿の検体は大きな集塊を呈することが多く、本法の適否が懸念されたが、自然尿検体に準じた 5-ALA 染色変法は癌細胞の検出において有効であることが確認された (Photo. 5)。そこで腎盂・尿管カテーテル尿細胞診検体 30 例について自然尿検体に準じて本法を施行し、細胞診の判定と 5-ALA 染色変法および組織診の結果を Table 3 に示した。細胞診判定では、悪性 6 例 (20%), 悪性疑い 5 例 (17%), 異型細胞 7 例 (23%), 陰性 12 例 (40%) であった。5-ALA 染色変法では、強陽性 16 例 (53%), 弱陽性 4 例 (13%), 陰性 10 例 (34%) であった。細胞診で悪性および悪性疑いとした 11 例は、すべて 5-ALA

が強陽性であった。異型細胞 7 例の内訳は、5-ALA 強陽性 3 例、弱陽性 4 例であった。陰性 12 例の内訳は、5-ALA 強陽性 2 例、陰性 10 例であった。

2) 上部尿路病変の細胞診判定および組織診断の結果と 5-ALA の染色結果の比較

細胞診の判定と 5-ALA 染色変法および組織診の結果を Table 3 に示した。

組織診の結果は、非腫瘍 15 例 (全例事後の検査で異常なしを確認)、腎盂尿路上皮癌 15 例 (内訳 LGUC ; 1 例, HGUC ; 14 例) であった。細胞診判定で悪性および悪性疑い 11 例はすべて 5-ALA が強陽性で、組織診では全例 HGUC であった。異型細胞 7 例中 5-ALA 強陽性は 3 例で、組織診では全例 HGUC であった。残り 4 例は 5-ALA が弱陽性で、

組織診では非腫瘍が 3 例, LGUC が 1 例であった。陰性 12 例は 5-ALA 陰性が 10 例, 強陽性が 2 例で、組織診ではすべて非腫瘍であった。細胞診判定が陰性で 5-ALA が強陽性であった 2 例は、陽性細胞がごく少量かつ膀胱腫瘍の混入と考えられたために陰性と判定した症例であった。

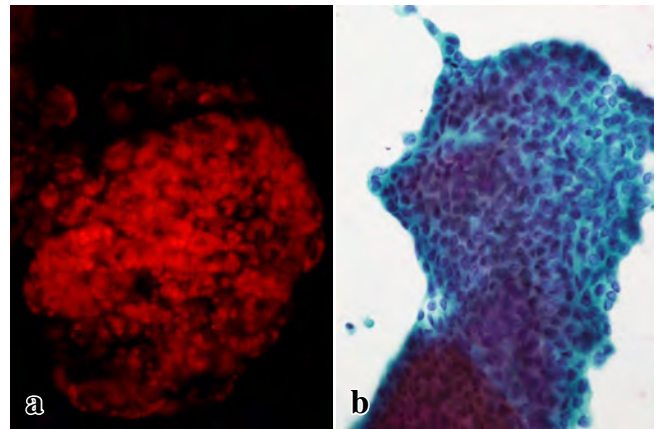
3) 腎盂・尿管カテーテル尿細胞診に 5-ALA 染色変法の結果を加味した総合判定

腎盂・尿管カテーテル尿細胞診に 5-ALA 染色変法の結果を加味して総合的に判定した結果を Table 4 に示した。細

**Table 2** Comparison of the sensitivity of our modified 5-ALA staining method with the results of Fujimoto et al. in natural urine samples

Histology	Our modified method (n=30)	Results of Fujimoto et al. (n=30)
Non-tumor	7%	0%
Urothelial carcinoma	LGUC G1	50%
	G2	70%
	HGUC G3	83%

LGUC : low grade urothelial carcinoma  
 HGUC : high grade urothelial carcinoma  
 G1 : urothelial carcinoma grade 1  
 G2 : urothelial carcinoma grade 2  
 G3 : urothelial carcinoma grade 3



**Photo. 5** Feature of HGUC (Invasive cancer)  
 a : 5-ALA fluorescence staining showed strong positivity (×40).  
 b : Papanicolaou staining showed "atypical cells" (×40).

**Table 3** Comparison of the results of modified 5-ALA staining with the results of conventional cytology and histopathology in upper urinary tract lesions

Conventional cytology	5-ALA staining results	Histological diagnoses		
		UC (%)		No tumor (%)
		LGUC	HGUC	
Negative	Negative	0 (0%)	0 (0%)	10 (67%)
	Weakly positive	0 (0%)	0 (0%)	0 (0%)
	Strongly positive	0 (0%)	0 (0%)	2 (13%)
Atypical cells	Negative	0 (0%)	0 (0%)	0 (0%)
	Weakly positive	1 (7%)	0 (0%)	3 (20%)
	Strongly positive	0 (0%)	3 (20%)	0 (0%)
Suspicious for malignancy	Negative	0 (0%)	0 (0%)	0 (0%)
	Weakly positive	0 (0%)	0 (0%)	0 (0%)
	Strongly positive	0 (0%)	5 (33%)	0 (0%)
Malignant	Negative	0 (0%)	0 (0%)	0 (0%)
	Weakly positive	0 (0%)	0 (0%)	0 (0%)
	Strongly positive	0 (0%)	6 (40%)	0 (0%)
Total		15 (100%)		15 (100%)

UC : urothelial carcinoma, LGUC : low grade urothelial carcinoma,  
 HGUC : high grade urothelial carcinoma

**Table 4** Cytologic comparison of the results of Papanicolaou staining and combined results of Papanicolaou + 5-ALA staining

Cytological category	Conventional Cytology (%)	Combination method reflecting the results of 5-ALA staining (%)
Negative	12 (40%)	12 (40%)
Atypical cells	7 (23%)	4 (13%)
Suspicious for malignancy	5 (17%)	0 (0%)
Malignant	6 (20%)	14 (47%)
Total	30 (100%)	30 (100%)

胞診で悪性および悪性疑いもしくは異型細胞で5-ALAが強陽性を総合的に悪性と判定とした場合は14例が悪性となり、組織診に合致した。細胞診で陰性であったものを5-ALAの結果のいかんにかかわらず陰性と判定した場合は12例が陰性となり、組織診に合致した。その結果、総合判定では悪性疑いの症例はなくなり、異型細胞は4例；13%（内訳 非腫瘍3例、癌1例）となり、良悪を確定できなかった症例は1/3に減少した。

#### IV. 考 察

腎盂尿管癌は腎臓由来腫瘍の10%、尿路上皮腫瘍の5%と比較的頻度の低い腫瘍である<sup>5)</sup>。腎盂尿路上皮癌を含む上部尿路上皮癌の診断には一般的に画像診断が有用とされるも腫瘍の質的診断が難しいことから、本来は腎盂尿管鏡による組織診がなされるべきである。しかしながら手技の困難さや採取される組織が小さいことなどの理由から、腎盂尿管鏡による腫瘍生検は一般的には行われていないのが現状である<sup>6)</sup>。そのため一般に自排尿、カテーテル尿などの尿細胞診が有用な診断法の一つとして広く行われている。

上部尿路腫瘍の自排尿における診断率は40~80%と差があり<sup>7~9)</sup>、一般的にその感度は高くないと考えられている<sup>7)</sup>。その原因は、尿が長い経路を通過し排出されるため、腫瘍細胞の出現率が低いことや細胞の変性が強いためと考えられる。それに比して腎盂・尿管カテーテル尿は病変までカテーテルを挿入して採取されるため、腫瘍細胞の出現率の向上とともに比較的新鮮な腫瘍細胞が得られることから診断に有用であると報告されている<sup>9)</sup>。一方でカテーテル操作に伴う尿管の機械的損傷により、尿路上皮細胞が集塊状で多く出現し、診断に困難をきたす場合があるとの報告もある<sup>10)</sup>。よって細胞診を補完する有用な検査法の確立が望まれてきた。

5-ALAは1987年にMalikら<sup>1)</sup>によって報告されたヘムの前駆物質である内因性ポルフィリン物質で、腫瘍細胞内に

能動的に取り込まれ、ミトコンドリア内で蛍光物質であるProtoporphyrin IX（以下PpIX）に変換される。腫瘍細胞内ではferrochelatase活性の低下しているためPpIXが分解されにくくなり、細胞内に大量に蓄積して赤色の蛍光を発光する。この性質を利用して、近年種々の消化器癌・皮膚癌・悪性脳腫瘍・膀胱癌・前立腺癌などを対象に臨床応用されるようになってきている<sup>11)</sup>。

診断に関する5-ALAの利用法としては、藤本ら<sup>2)</sup>は尿および膀胱洗浄液を用い、生体外で5-ALAを取り込ませ蛍光を観察した。その結果、非腫瘍10例では0%、膀胱癌20例ではgrade別でG1；50%、G2；50%、G3；83.3%の陽性率が得られ、通常の細胞診成績よりも良好であったと報告している。また、井上ら<sup>3)</sup>は移行上皮癌の異型度が高い検体では5-ALAの蛍光強度が有意に高い傾向にあったと報告し、Olivo<sup>4)</sup>らも同様に移行上皮癌のG3はG1・G2と比較して有意に5-ALAの蛍光強度が高かったと報告している。今回の検討においても、高異型度尿路上皮癌は全症例5-ALAが強陽性であった。これらのことから少なくとも高異型度尿路上皮癌については、5-ALAの強陽性所見は診断上有用であると考えられた。

今回われわれはin vitro incubationにおいてCO<sub>2</sub>インキュベーターに代えて孵卵器を使用する5-ALA変法を用いて、採尿後ただちに調製した自然尿細胞診検体で藤本らの報告とほぼ同様の5-ALA陽性率を達成しえたことから、本法は一般病院においても利用可能な方法と考えられた。

ただし、蛍光の観察に際しては炎症細胞やシウ酸カルシウム等の塩類が5-ALA強陽性を示すことから、通常の明視野照明下で尿沈渣の上皮細胞成分を確認する必要があることが明らかになった。また原田ら<sup>11)</sup>は5-ALAを用いた消化器癌の転移リンパ節の診断に際して、偽陽性の主な原因は炎症性リンパ節でのPpIXの非特異的蓄積と考えられたと報告している。その他、腎盂・尿管カテーテル尿検体に膀胱腫瘍が混入した場合にも5-ALA陽性細胞が少量の認められたことから、下位尿路の腫瘍の有無やカテーテル挿入時の状況等細胞診検体に関して臨床医と十分意見交換することが重要と考えられた。

腎盂・尿管カテーテル尿細胞診はその判定が悪性腫瘍の最終的診断の根拠とされる場合があり、その判定は慎重にならざるをえない。今回の検討で5-ALA変法の染色結果を細胞診に加味して総合的に判定することにより、悪性疑いが消失し、異型細胞は23%から13%に減少したことから、5-ALA変法の併用は腎盂・尿管カテーテル尿細胞診において有用であることが示された。本法を実際に臨床の現場で運用する際には、手間やコストを考えると全症例を対象とすることは現実的ではないことから、対象を絞って初回の

細胞診で悪性疑いおよび異型細胞となった症例を対象に、2回目以降の細胞診検体に適応することが、有効であると思われた。また、腫瘍細胞以外の塩類や炎症細胞が陽性を示すことや、他の部位の腫瘍細胞が混入してくると陽性を示すことから、通常の細胞診に併用して補助手段として利用すべきと考えられた。

5-ALA染色法はすでに他の多くの臓器の腫瘍を対象に臨床応用されていることから、今後細胞診においても尿以外の検体、特に悪性疑いや鑑別困難症例の頻度の高い領域においてその有用性の検証が望まれる。

筆者らは開示すべき利益相反はありません。また当院倫理委員会の承認を受けています。

### Abstract

**Objective** : Due to the degenerative cellular morphology, diagnosis often remains obscure in catheter urine cytology of the renal pelvis and ureter. We applied the 5-aminolevulinic acid (5-ALA) staining method reported by Fujimoto et al. to catheter urine cytology of the renal pelvis and ureter.

**Study Design** : We applied 5-ALA staining to 35 natural urine samples to confirm its usefulness. Then, we applied the staining to 30 catheter urine samples obtained from the renal pelvis and ureter.

**Results** : The results of 5-ALA staining of the natural urine cytology samples were similar to those reported by Fujimoto et al. In the cases of the catheter urine samples obtained from the renal pelvis and ureter, the conventional cytologic (Papanicolaou) staining yielded the following results : malignancy in 6 cases (20%), suspicion of malignancy in 5 cases (17%), atypical cells in 7 cases (23%), and a negative result of cytology in 12 cases (40%). When the results of 5-ALA staining were combined with the results of conventional staining, the following results were obtained : malignancy in 14 cases (46%), suspicion of malignancy in 0 case (0%), atypical cells in 4 cases (13%), and a negative result of cytology in 12 cases (40%).

**Conclusion** : 5-ALA staining diminished the number of cases with "suspicion of malignancy" and also the discrimination difficulties in

diagnosis, and enabled more accurate urinary cytologic diagnosis.

### 文 献

- 1) Malik, Z., Lugaci, H. Destruction of erythroleukaemic cells by photoactivation of endogenous porphyrins. *Br J Cancer* 1987 ; 56 : 589-595.
- 2) 藤本清秀, 松村義昭, 三宅牧人, 千原良友, 近藤秀明, 平尾佳彦・ほか. 膀胱癌における 5-aminolevulinic acid を用いた蛍光膀胱鏡下経尿道的腫瘍切除術および尿中剥離細胞診にたいする光学的診断. *日レーザー医学会誌* 2010 ; 30 : 399-404.
- 3) 井上啓史, 辛島 尚, 鎌田雅行, 執印太郎, 倉林 睦, 大腸祐治. 5-アミノレブリン酸 (5-ALA) 膀胱内注入による蛍光膀胱鏡を用いた膀胱癌の光力学的診断. *日泌尿会誌* 2006 ; 97 : 719-729.
- 4) Olivo, M., Lau, W., Manivasager, V., Hoon, T. P., Christopher, C. Fluorescence confocal microscopy and image analysis of bladder cancer using 5-aminolevulinic acid. *Int J Oncol* 2003 ; 22 : 523-528.
- 5) Flanagan, R. C. Urotelial tumor of the upper urinary tract. In : Wein, A.J., Kavoussi, L.R., Novick, A.C., Partin, A.W., Peters, C.A., eds. *Campbell-Walsh Urology* 9th ed. Philadelphia : W.B. Saunders ; 2007. 1638-1652.
- 6) 神田英輝, 西井正彦, 榊井 覚, 西川晃平, 吉尾裕子, 長谷川嘉弘・ほか. 腎盂尿管腫瘍の診断における腎盂尿管鏡の有用性に関する検討. *J Endourol* 2014 ; 27 : 200-206.
- 7) 中西功夫, 勝田省吾, 鳥村正喜, 谷本一夫. 上部尿路移行上皮癌の尿細胞診. *日臨細胞会誌* 1981 ; 20 : 247-252.
- 8) 夏目園子, 新福正人, 佐竹立成, 西川英二, 大下博史. 上部尿路移行上皮癌の細胞診. *日臨細胞会誌* 1990 ; 29 : 839-844.
- 9) 五十嵐宏, 大石幸彦, 小野寺昭一, 大西哲郎, 富田雅之, 田代和也・ほか. 腎盂尿管癌における尿細胞診の臨床的検討. *泌尿紀要* 1966 ; 42 : 493-496.
- 10) 小林徳子, 眞田照一郎, 原田智子, 夏目園子, 田中瑞穂, 佐竹立成・ほか. 上部尿路上皮癌細胞の腎盂尿管尿・自然尿への出現率について. *医学検査* 2013 ; 62 : 241-245.
- 11) 原田義規. 5-アミノレブリン酸 (5-ALA) を用いた消化器癌転移リンパ節の診断. *京府医大誌* 3013 ; 122 : 181-188.

# 髄膜癌腫症における髄液細胞診の検討

——腺癌症例を中心に——

桜井 友子      神田 真志      畔上 公子      北澤 綾  
 弦巻 順子      豊崎 勝実      川口 洋子      木下 律子  
                  川崎 隆      本間 慶一

新潟県立がんセンター新潟病院病理部

**目的：**髄膜癌腫症 (leptomeningeal carcinomatosis, 以下 LC) は、癌細胞の髄腔内転移により起こる病態で予後不良である。当院における LC 症例について、腺癌症例を中心にまとめ、疫学的な検討を加えた。

**方法：**1992～2013 年の間に髄液細胞診が行われた 5812 検体 1310 例を対象に検討した。

**成績：**22 年間で LC 症例数は 5 倍以上に増加した。特に腺癌では、2006 年以降増加傾向が明らかとなった。陽性は 1267 検体 407 例で、上皮系 245 例、非上皮系 160 例、不明 2 例であった。腺癌は 220 例で原発臓器は、肺 (115 例)、乳腺 (76 例)、胃 (14 例) の順であった。乳癌は、LC 発症までの期間が平均 79.2 ヶ月と肺癌や胃癌より有意に長かった ( $p < 0.01$ )。肺癌は、LC 発症後の予後が 2006 年以降はそれ以前より有意に長く、平均 6.6 ヶ月と約 3 倍になった ( $p < 0.01$ )。

**結論：**がん治療の進歩や、それに伴う中枢神経系の合併症の増加により、LC を診断する機会は多くなった。LC の早期診断と適切な治療のために、髄液細胞診は今後も増えると考えられる。

**Key words :** Cerebrospinal fluid cytology, Leptomeningeal carcinomatosis, Adenocarcinoma

## I. はじめに

がんの早期発見や治療法の向上により、がん患者の生存期間が延長しているが、その一方で全身転移、脳転移や髄膜癌腫症 (leptomeningeal carcinomatosis, 以下 LC) も増

加している<sup>1,2)</sup>。LC は、癌細胞が髄腔内に転移する病態で、頭痛、嘔気のほかには神経症状を契機に発見されることが少なくない<sup>1,2)</sup>。LC は、従来きわめて予後不良とされてきたが、分子標的薬を含む化学療法や放射線療法の進歩により、一部で治療有効例が認められている<sup>1,2)</sup>。急速な転帰をたどることも少なくなく、髄液細胞診による確実に迅速な診断が、治療の早期開始に不可欠である。通常、髄液中の細胞は少なく、蛋白が少量のため壊れやすい。また、腫瘍細胞は小形化し、孤在性に出現する傾向にあり、髄液細胞診の判定は困難なことが多い。当院では、主に造血器腫瘍の中枢神経浸潤や固形癌の LC の検索目的に髄液細胞診が行われている。近年 LC が疑われ提出される髄液検体で、腺癌の割合が多くなってきている。今回、過去 22 年間の髄液細胞診結果から、腺癌症例を中心に検討を加えた。

Cytological study of leptomeningeal carcinomatosis from adenocarcinoma

Tomoko SAKURAI, C. T., I. A. C., Masashi KANDA, C. T., J. S. C., Kimiko AZEGAMI, C. T., I. A. C., Aya KITAZAWA, C. T., J. S. C., Junko TSURUMAKI, C. T., I. A. C., Katsumi TOYOSAKI, C. T., J. S. C., Yoko KAWAGUCHI, C. T., J. S. C., Noriko KINOSHITA, C. T., J. S. C., Takashi KAWASAKI, M. D., Keiichi HOMMA, M. D.

Department of Pathology, Niigata Cancer Center Hospital

論文別刷請求先 〒 951-8566 新潟市中央区川岸町 2 の 15 の 3 新潟県立がんセンター新潟病院病理部 桜井友子

平成 28 年 1 月 20 日受付

平成 28 年 5 月 24 日受理



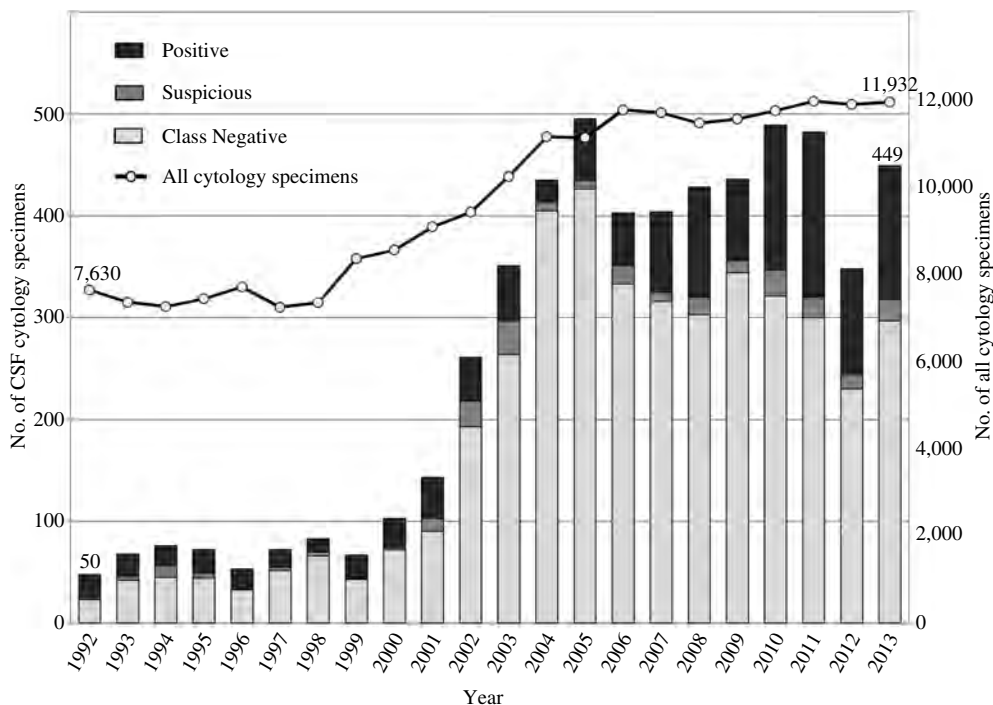


Fig. 1 The number of all cytology specimens and number of CSF cytology specimens from 1992 to 2013

## II. 対象および方法

1992～2013年に、当院で髄液細胞診が行われた5812検体1310例を対象とし、細胞診判定、推定組織型、原発臓器、臨床経過について検討した。

通常、髄液検体の蛋白濃度は低値で細胞が破壊されやすいことから、迅速な標本作製を心掛けている。当院で行っている検体処理方法を示す。髄液検体は、1500 rpmで5分間遠心後上清を除き、沈渣に3%アルブミン加PBSを2, 3滴加え、オートスマア用の検体としている。May-Giemsa染色用乾燥固定標本の作製には、1 ml用チャンバーとペーパーフィルターを使用し、スライドガラスをセットする。チャンバーに検体を1～2滴入れ、Cyto-Tek (Sakura Finetek Japan)で800 rpm・2～3分間遠心後、ただちにチャンバーを外し冷風にて乾燥を行う。また、Papanicolau染色用湿固定標本の作製には、6 mlチャンバーとゴム板を使用しスライドガラスをセットする。検体に生理食塩水を加え6 mlとし、Cyto-Tekで1500 rpm・5分間遠心後上清を除き、スライドガラスをすみやかに95%エタノール固定液に入れる。Papanicolau染色、May-Gemsa染色は、従来法で行っている。Papanicolau染色標本とMay-Giemsa染色標本は、各1枚作製しているが、細胞数や疾患により、標本の種類や枚数を調整する。

腺癌症例については肺癌、乳癌、胃癌の3群間において

LC発症年齢をMann-Whitney U検定を用いて有意差検定を行った。腺癌の発見時からLC発症までの期間とその後の予後については、Kaplan-Meier曲線を描き、Log-rank testによる有意差検定を行った。p値は0.05未満をもって有意と判断した。統計処理は、EZR version 1.27を使用した。

## III. 結 果

### 1. 髄膜癌腫症 (LC) の内訳

22年間(1992～2013年)で、髄液検体数は年間80件前後から400件前後と5倍以上に増加した(Fig. 1)。総髄液細胞診検体数は5812件(1310例)で、判定結果は、陰性が4241件(73.0%)、疑陽性が258件(4.4%)、所見のみが46件(0.8%)であった。陽性は1267件(21.8%)、407例で、22年で年間20件前後から100件以上と5倍以上に増加した。造血器腫瘍に増加傾向はないが、腺癌は2005年まで年間20件以下で推移していたものが、2006年から増加傾向を示し、現在では年間100件を超えている(Fig. 2)。LC全例が脳神経系腫瘍以外の転移性腫瘍であった。脳および髄膜原発腫瘍は119例あったが、髄膜浸潤症例はなく、髄液細胞診陽性検体の提出はなかった。

髄液細胞診陽性例は、上皮系245例(60.2%)、非上皮系160例(39.3%)、不明2例(0.5%)であった(Fig. 3)。上皮系で最も多い組織型は腺癌の220例(89.9%)で、次い

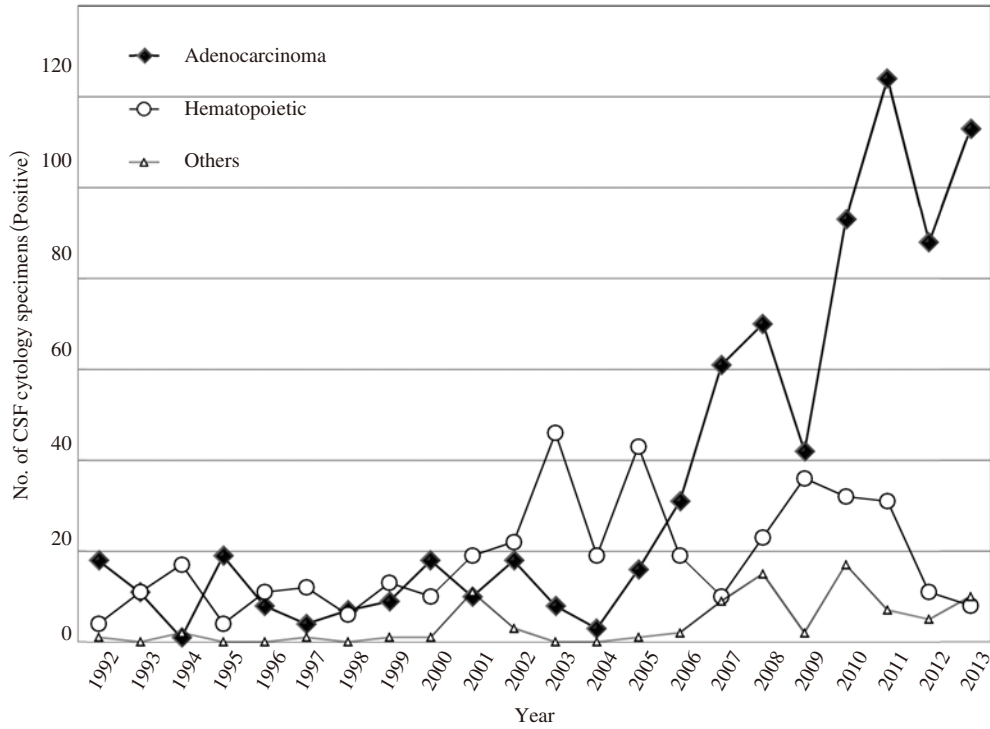


Fig. 2 The number of CSF cytology positive specimens according to histological type from 1992 to 2013

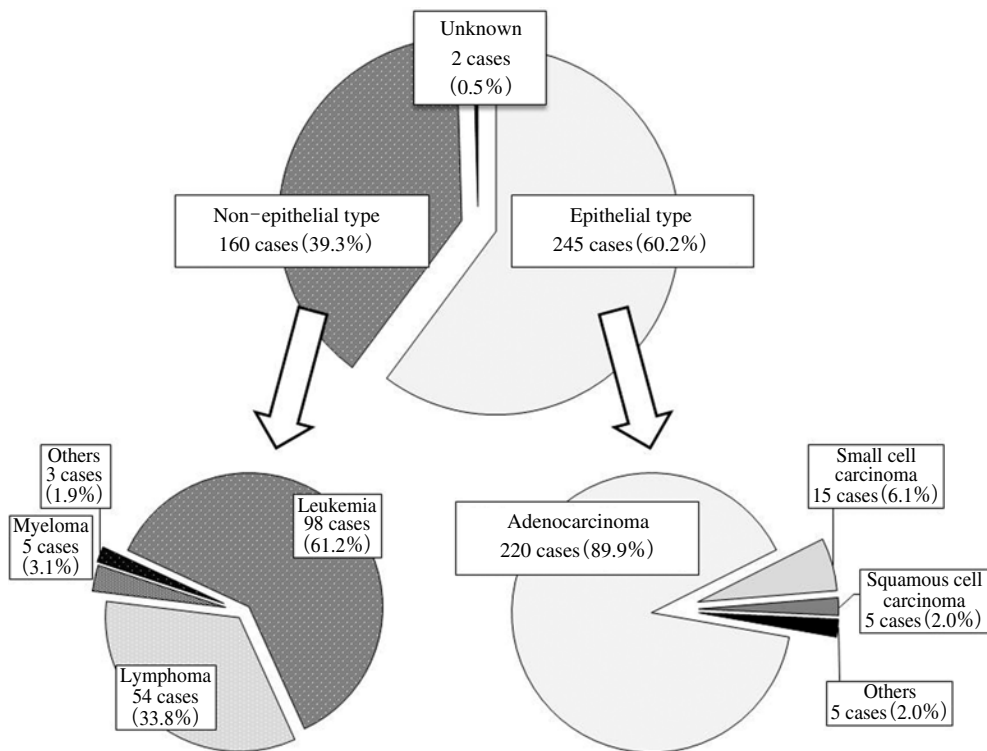


Fig. 3 The histological types of 1267 CSF cytology positive specimens from 407 cases

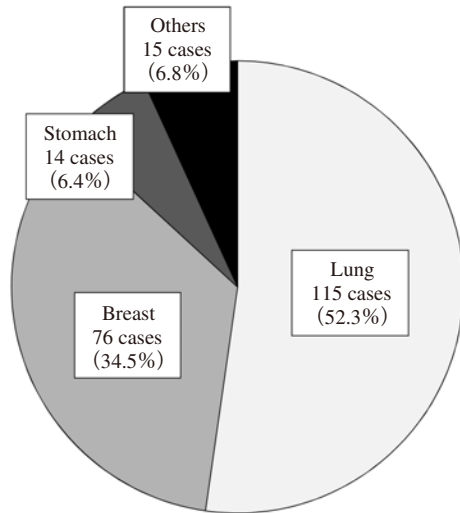


Fig. 4 The primary sites of LC from adenocarcinoma in 220 cases

で小細胞癌 15 例 (6.1%), 扁平上皮癌 5 例 (2.0%) であった。非上皮系は, 白血病 98 例 (61.2%), 悪性リンパ腫 54 例 (33.8%), 骨髄腫 5 例 (3.1%), 横紋筋肉腫 2 例 (1.3%), 悪性黒色腫 1 例 (0.6%) であった。

腺癌の原発臓器は, 肺 115 例 (52.3%), 乳腺 76 例 (34.5%), 胃 14 例 (6.4%), 大腸・卵巣・甲状腺が各 2 例, 食道・子宮・前立腺が各 1 例, 原発不明 6 例であった (Fig. 4)。

### 2. LC 発症率の比較

1992~2013 年に当院で診断・治療等が行われた全悪性腫瘍症例数と, 髄液細胞診で LC と診断された症例数を比較した。髄液細胞診陽性例は, 実際の発症例の一部と考えられる。

総悪性腫瘍は 49698 例で, LC は 407 例 (0.82%) にみられた。上皮系では, 小細胞癌 1.87%, 腺癌 0.73%, 扁平上皮癌 0.07% を認めた (Table 1)。非上皮系では, 白血病 13.48%, 悪性リンパ腫 3.66%, 骨髄腫 1.72%, 悪性黒色腫 0.34% であった (Table 1)。上皮系の臓器別では, 肺 (小細胞癌) 1.82%, 肺 (非小細胞癌) 1.70%, 乳腺 1.30%, 卵巣 0.27%, 胃 0.18% であった (Table 2)。

### 3. 腺癌症例の詳細

腺癌の主な原発臓器である肺, 乳腺, 胃において, LC の発症年齢, 発症までの期間, 発症後の予後について検討した。

LC 発症時の平均年齢 (中央値) は, 全体 (n=205) では 59.5 歳 (60) で, 肺癌 (n=115) は 62.5 歳 (63), 乳癌 (n=76) は 55.1 歳 (57), 胃癌 (n=14) は 61.9 歳 (62) であった。乳癌の LC 発症年齢は肺癌より有意に若く (p<0.01), 胃癌よりも若い傾向 (p=0.063) にあった (Fig. 5)。

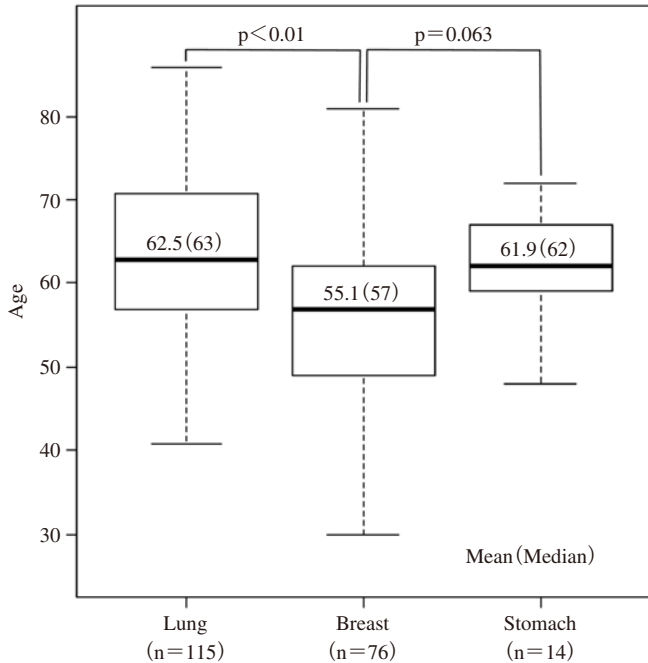
Table 1 The frequency of LC involvement by the type of malignancy

		LC cases	All cases	%
Epithelial type	Small cell cancer	15	804	1.87
	Adenocarcinoma	220	30318	0.73
	Squamous cell cancer	5	7280	0.07
	Others	5	2994	0.17
	Subtotal	245	41396	0.59
Non-epithelial type	Leukemia	98	727	13.48
	Malignant lymphoma	54	1474	3.66
	Myeloma	5	291	1.72
	Melanoma	1	293	0.34
	Sarcoma	2	866	0.23
Subtotal	160	3651	4.38	
Unknown		2	4651	0.04
Total		407	49698	0.82

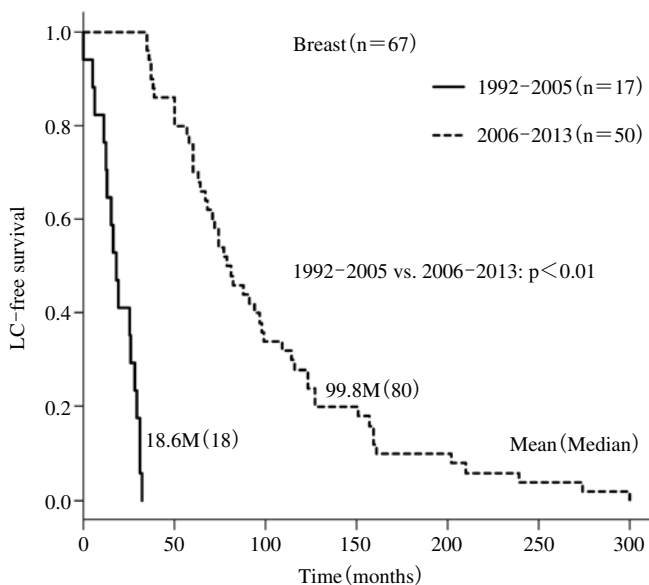
Table 2 The frequency of LC involvement by the primary site of epithelial cancer

	LC cases	All cases	%
Lung (small cell carcinoma)	14	769	1.82
Lung (non-small cell carcinoma)	121	7123	1.70
Breast	76	5864	1.30
Ovary	2	728	0.27
Stomach	14	7995	0.18
Thyroid	2	1280	0.16
Esophagus	3	2218	0.14
Kidney	1	1235	0.08
Uterus	2	2712	0.07
Colon	2	4798	0.04
Prostate	1	3131	0.03
Unknown	7	3543	0.20
Total	245	41396	0.59

腺癌の発見から LC 発症までの期間と, LC 発症後の生存期間については, 全期間 (1992~2013 年) と, 前期 (1992~2005 年) と後期 (2006~2013 年) の 2 つの期間に分けて比較を行った。対象は, 経過を追えた肺 102 例, 乳腺 67 例, 胃 9 例とした。観察期間 0 ヶ月 (以下 M) は, 癌の発見と LC 発症, または LC 発症と死亡が同時期であることを意味する。LC 発症までの期間と, 平均 (中央値) について全期でみると, 乳癌は 0~300 M, 79.2 M (64) で, 肺癌の 0~120 M, 27.4 M (18) や胃癌の 0~46 M, 14.1 M (11) より有意に長かった (p<0.01) (Fig. 6)。前期と後期に分けた場合, 乳癌では, 後期 (n=50) が 35~300 M, 99.8 M (80) で, 前期 (n=17) の 0~32 M, 18.6 M (18) より, 有意に延長していた (p<0.01) (Fig. 7)。一方, 肺癌は, 前期 (n=21) の 0~46 M, 18.9 M (16) と, 後期 (n=81) の 0~



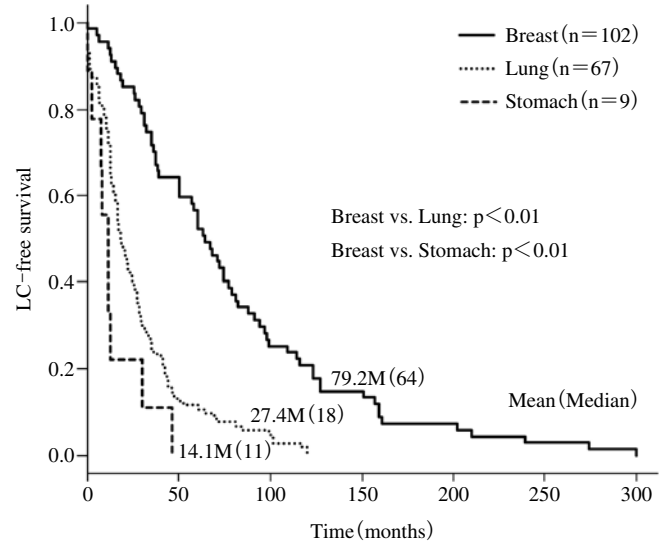
**Fig. 5** The mean and median ages at the time of diagnosis as LC in lung, breast and gastric cancer



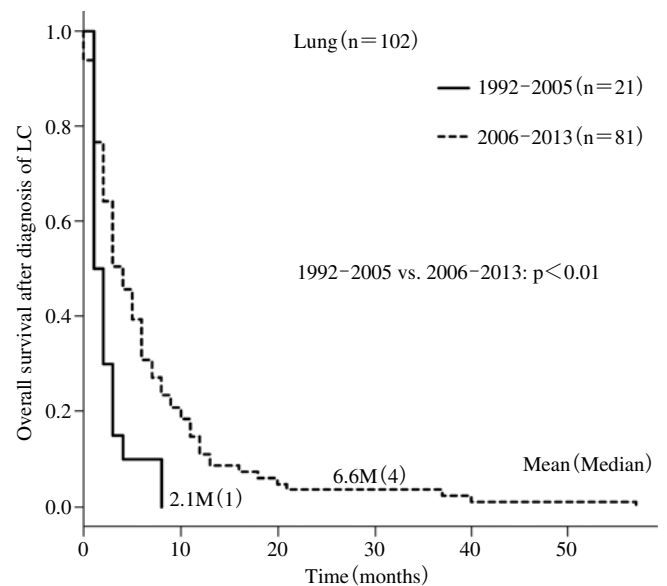
**Fig. 7** The Kaplan-Meier curve for LC-free survival according to before 2005 or after 2006 in breast cancer

120 M, 29.6 M (20) に有意差はなかった ( $p=0.088$ ). 胃癌は, 前期 ( $n=3$ ) の 7~30 M, 16.3 M (12) と, 後期 ( $n=6$ ) の 0~46 M, 13.0 M (9.5) に有意差はなかった ( $p=0.742$ ).

LC 発症後の生存期間 M と, 平均 M (中央値) を比較すると, 全期では, 肺癌は 0~57 M, 5.7 M (3), 乳癌は 0~33 M, 4.9 M (3), 胃癌は 0~10 M, 3.3 M (2) と癌腫間に

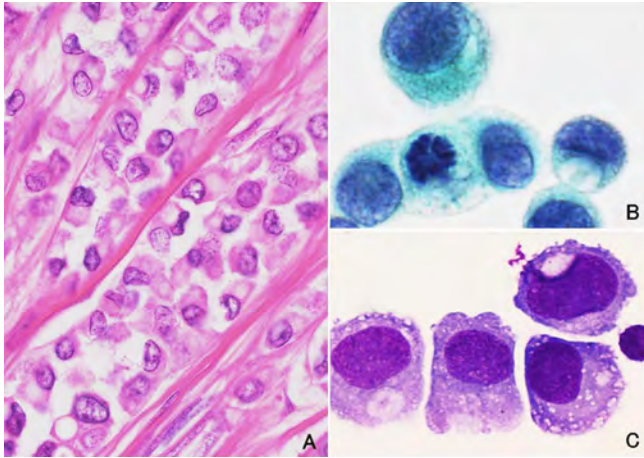


**Fig. 6** The Kaplan-Meier curve for LC-free survival in lung, breast and gastric cancer



**Fig. 8** Kaplan-Meier curve for overall survival after diagnosis of LC in lung cancer cases comparing before 2005 and 2006

有意差はなかった ( $p=0.459$ ). 前期と後期に分けた場合, 肺癌では, 後期が 0~57 M, 6.6 M (4) で, 前期の 1~8 M, 2.1 M (1) より有意に延長していた ( $p<0.01$ ) (Fig. 8). 一方, 乳癌は前期の 0~23 M, 4.8 M (2) と, 後期の 0~33 M, 4.9 M (3) に有意差はなかった ( $p=0.847$ ). 胃癌は前期の 1~4 M, 2.3 M (2) と, 後期の 1~10 M, 3.3 M (2.5) に有意差 ( $p=0.505$ ) はなかった. なお, 検討症例には LC 発症後 2 年以上の長期生存例も少数認めた.



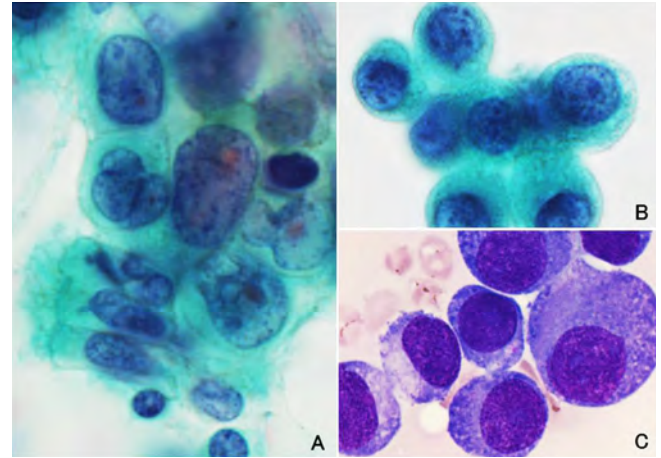
**Photo. 1** Cytological and histopathological features of breast cancer cells  
Lobular carcinoma cells in cerebrospinal fluid show a rosary-like appearance and intracytoplasmic lumina which are also seen in the primary cells.  
A : Breast tumor (H & E stain,  $\times 40$ )  
B : Cerebrospinal fluid (Pap. Stain,  $\times 100$ )  
C : Cerebrospinal fluid (May-Giemsa stain,  $\times 100$ )

#### IV. 考 察

臨床的に LC の頻度は全悪性腫瘍の約 5%といわれている<sup>1-3</sup>。当院の髄液細胞診で確定された LC は全悪性腫瘍の 0.82%であった。今回の検討では、画像診断や髄液検査のみで LC と診断された症例は含まれていないため、実際の頻度よりかなり低い結果であった。造血器腫瘍以外の癌腫での LC 数は、乳癌、肺癌、悪性黒色腫、胃癌の順に多いと報告されているが<sup>1-4</sup>、当院では、肺癌、乳癌、胃癌の順で、悪性黒色腫は 1 例のみであった。LC の頻度は、悪性黒色腫、小細胞癌、乳癌、非小細胞肺癌の順に多いとされるが<sup>2,3</sup>、当院では、小細胞肺癌、非小細胞肺癌、乳癌の順に高い頻度を認めた。

LC は原発の診断後、がん治療、全身臓器への転移を経て発症する 경우가多いが、少数例では神経症状が先行し、髄液の検索から LC と診断される症例も認められた。LC の診断において、細胞診は特異性の高い検査法であるが<sup>3</sup>、陽性率は 1 回のみ細胞診では 50~60%で、2 回で約 80%とされている<sup>1,3-5</sup>。今回の検討では、上皮系の 245 例中 222 例 (90.6%) が、初回髄液細胞診陽性で、23 例は 2 回目以降に陽性となっており、5 回目という症例も 1 例みられた。

原発巣と髄液検体で細胞像が類似している場合は転移と推定可能であるが、すべての LC 症例で由来臓器が特定できるとは限らない。Photo. 1 は乳癌症例で、原発部位の組



**Photo. 2** Cytological features of lung cancer cells  
Adenocarcinoma cells in cerebrospinal fluid are small in size, oval in shape, and with loose cellular adhesion compared with these cells in bronchial curettage.  
A : Bronchial curettage (Pap. Stain,  $\times 100$ )  
B : Cerebrospinal fluid (Pap. Stain,  $\times 100$ )  
C : Cerebrospinal fluid (May-Giemsa stain,  $\times 100$ )

織 (A) と髄液検体 (B, C) である。浸潤性小葉癌に特徴的な数珠状配列や細胞質内小腺腔が確認でき、転移と判定可能である。Photo. 2 は肺腺癌症例で、気管支鏡擦過検体 (A) と比較して髄液検体 (B, C) では、腫瘍細胞は小型・類円形で、結合性の低下を認める。このように形態に変化がある場合、由来は推定にとどめることが多い。また、LC を契機に発見された症例では、原発の特定が困難または不明なこともあった。

LC はきわめて予後不良とされてきた。文献的には、予後は無治療で 1~1.5 M、治療例で 2~3 M と報告されている<sup>1,2,5</sup>。今回の検討では、有効な分子標的薬、抗がん剤の髄注や放射線治療等により、寛解や延命効果が得られており、2 年以上の長期生存例を少数認めた。乳癌は肺癌や胃癌に比べ LC の発症までの期間が長く、特に 2006 年以降ではそれ以前の 5 倍以上の約 8 年であった。乳癌では、原発巣の早期発見やトラスツマブ (ハーセプチン) などの治療による全身状態のコントロールが、LC 発症までの期間延長に貢献しているとされる<sup>2,6</sup>。乳癌では、浸潤性小葉癌や、トリプルネガティブ (ホルモンレセプターと HER2 が陰性) が LC 発症の危険因子とされている<sup>2</sup>。今回の検討では、LC 発症はトリプルネガティブ症例において有意に多くみられた (データ非表示)。

22 年間を通してみると、LC 発症後の予後は肺癌、乳癌、胃癌で有意差はなかった。しかし、肺癌では 2006 年以降の予後はそれ以前より約 3 倍長く、平均 6.6 ヶ月であった。肺癌では、LC に対してゲフィニチブ (イレッサ)、エルロ

チニブ（タルセバ）などの分子標的薬の有効例が報告されている<sup>2,7,8</sup>。今回の検討では、EGFR 遺伝子変異陽性例は陰性例に比し予後が長い傾向にあったが、ゲフィニブやエルロチニブ投与の有無では違いはなかった（データ非表示）。

がん治療の進歩は、確実に生存期間を延長させているが、それに伴い中枢神経系の合併症が多くなってきている。髄膜癌腫症を早期に診断し、適切な治療を行うために髄液細胞診は不可欠である。今後、さらに迅速で確実な判定を行う必要があると考えられる。

筆者らには、開示すべき利益相反状態はありません。

本論文の要旨は、第 53 回日本臨床細胞学会秋期大会（2014 年 11 月、下関）にて発表し、優秀一般演題賞を受賞した内容に、追加の検討を加えたものである。

謝辞 本稿をまとめるにあたり、臨床情報や貴重なご助言をお寄せいただいた当院の高橋英明先生、樋浦 徹先生、金子耕司先生、ピリム ウラジミル先生に深謝致します。

### Abstract

**Objective** : Leptomeningeal carcinomatosis (LC), which is associated with a poor prognosis, is a condition in which malignant cells diffusely spread to the leptomeninges. We review herein epidemiological data on LC patients with adenocarcinoma diagnosed with cytological examination and treated at Niigata Cancer Center Hospital.

**Study Design** : We analyzed 5812 cerebrospinal fluid cytology specimens from 1310 LC cases between 1992 and 2013.

**Results** : During 22 years, the number of LC patients increased by more than five times. In adenocarcinoma cases, an increasing tendency was clearly seen from 2006. CSF cytology positive for malignancy was identified in 1267 specimens from 407 cases. There were 245 cases of epithelial tumors including 220 cases of adenocarcinoma. Primary sites of adenocarcinoma cases were the lungs (115), breasts (76), stomachs (14), etc. The average of the LC-free survival in breast cancer patients was 79.2 months, which was statistically longer than in lung and gastric

cancers ( $p < 0.01$ ). In lung cancer, the overall survival after diagnosis of LC between 2006 and 2013 was 6.6 months, which was about three times longer than in cases before 2005 ( $p < 0.01$ ).

**Conclusions** : Increments in central nerve system metastasis were seen according to the progress of anticancer therapy. The cytological diagnosis of LC will obviously increase the opportunity for early diagnosis and appropriate treatment.

### 文 献

- 1) 高橋英明. 固形癌における髄膜癌腫症の臨床. 新潟県立がんセンター新潟病院医誌 2013 ; 52 (2) : 60-66.
- 2) Rhun, E. L., Taillibert, S., Chamberlain, M. C. Carcinomatous meningitis : Leptomeningeal metastases in solid tumors. Surg Neurol Int 2013 ; 4 (Suppl 4) : S265-S288.
- 3) Clarke, J. L., Perez, H. R., Jacks, L. M., Panageas, K. S., DeAngelis, L. M. Leptomeningeal metastases in the MRI era. Neurology 2010 ; 74 : 1449-1454.
- 4) Wasserstrom, W. R., Glass, J. P., Posner, J. B. Diagnosis and treatment of leptomeningeal metastases from solid tumors : experience with 90 patients. Cancer 1982 ; 49 : 759-772.
- 5) 中川秀光, 早川 徹. 転移性脳腫瘍の診断と治療. 癌と治療 1996 ; 23 (10) : 1235-1247.
- 6) Dawood, S., Broglio, K., Esteva, F. J., Ibrahim, N. K., Kau, S. -W., Islam, R., et al. Defining prognosis for women with breast cancer and CNS metastases by HER2 status. Ann Oncol 2008 ; 19 (7) : 1242-1248.
- 7) Park, J. H., Kim, Y. J., Lee, J. O., Lee, K. W., Kim, J. H., Bang, S. M., et al. Clinical outcomes of leptomeningeal metastasis in patients with non-small cell lung cancer in the modern chemotherapy era. Lung cancer 2012 ; 76 : 387-392.
- 8) Katayama, T., Shimizu, J., Suda, K., Onozato, R., Fukui, T., Ito, S., et al. Efficacy of erlotinib for brain and leptomeningeal metastases in patients with lung adenocarcinoma who showed initial good response to gefitinib. J Thorac Oncol 2009 ; 4 : 1415-1419.

## 原 著

## 造血器腫瘍における胸水細胞診の意義

伊藤しげみ<sup>1)</sup> 佐々木 治<sup>2)</sup> 植木 美幸<sup>1)</sup> 大場いづみ<sup>1)</sup>  
 大山 友紀<sup>1)</sup> 名村真由美<sup>1)</sup> 竹内 美華<sup>3)</sup> 佐藤 郁郎<sup>1)</sup>  
 宮城県立がんセンター病理診断科<sup>1)</sup>, 同 血液内科<sup>2)</sup>, 同 検査科<sup>3)</sup>

目的：造血器腫瘍における胸水細胞診の有用性と臨床的意義を明らかにする。

方法：2005～2014年に当院で胸水穿刺した造血器腫瘍32例（悪性リンパ腫18例，白血病10例，多発性骨髄腫4例）を対象とした。細胞診とセルブロック診断の感度，特異度，陽性的中率，陰性的中率を検討した。

成績：細胞診陽性群13例，偽陰性群9例，陰性群10例のうちセルブロックが得られたのはおのおの5例，6例，4例であった。陽性群では豊富な細胞量，単調性，細胞形態により全例で適切な組織型推定がなされた。セルブロックの検討で新たに3例の造血器腫瘍が確認された。免疫組織化学を併用したセルブロック診断の感度，特異度，陽性的中率，陰性的中率は72.7%，100%，100%，50%であった。一方，非腫瘍性胸水のはほとんどは治療後の合併症に関連して発生し生命予後は不良であった。

結論：胸水細胞診とセルブロックの併用は造血器腫瘍の診断においても有用性が高い。適切な治療選択のため積極的に胸水穿刺すべきである。

**Key words** : Hematologic malignancy, Pleural effusion, Aspiration cytology, Cell block

## I. はじめに

悪性リンパ腫および白血病は肺癌，乳癌に次いで悪性胸水の原因の第3位で，全体の8～26%を占める<sup>1)</sup>。胸水貯留のメカニズムとしては腫瘍細胞の胸膜浸潤，リンパ節腫脹やリンパ管閉塞によるリンパ管内圧の上昇，胸管損傷による乳糜胸などが挙げられる<sup>2)</sup>。造血器腫瘍患者の生存期間が改善した近年，長い経過を辿る症例が増加し病態も複雑

化している。本研究の目的は，造血器腫瘍における胸水細胞診の精度と臨床的意義を検討することである。

## II. 方 法

2005～2014年に当センターの血液内科から提出された胸水検体で重複例を除いた計32例を対象とし，15例ではセルブロック法を用いた免疫組織化学を追加で行った（Table 1）。症例の男女比は19:13，平均年齢は64歳（25～92歳），平均観察期間は45ヵ月（2～219ヵ月），組織診断の内訳は悪性リンパ腫（境界病変も含む）18例，白血病関連疾患10例，多発性骨髄腫4例であった。細胞診ではパパニコロウ染色とギムザ染色による観察を行い，細胞判定は「悪性の疑い」以上を陽性とした。胸水の性状と臨床情報を細胞判定のグループごとと比較し，文献的考察を加えた。また，細胞診とセルブロック法を用いた判定結果の感度，特異度，陽性的中率 positive predictive value（以下，PPV），陰性的中率 negative predictive value（以下，NPV）を比較した。

The significance of pleural fluid aspiration cytology in hematologic malignancies—A single-institution study—

Shigemi ITO<sup>1)</sup>, M. D., Osamu SASAKI<sup>2)</sup>, M. D., Miyuki UEKI<sup>1)</sup>, M. T., Izumi OHBA<sup>1)</sup>, M. T., Yuki OHYAMA<sup>1)</sup>, M. T., Mayumi NAMURA<sup>1)</sup>, M. T., Mika TAKEUCHI<sup>3)</sup>, M. T., Ikuro SATO<sup>1)</sup>, M. D.

<sup>1)</sup>Department of Pathology, <sup>2)</sup>Department of Hematology,

<sup>3)</sup>Department of Clinical Laboratory, Miyagi Cancer Center

論文別刷請求先 〒981-1293 宮城県名取市愛島塩手字野田山47の1  
 宮城県立がんセンター病理診断科 伊藤しげみ

平成28年2月9日受付

平成28年6月2日受理

Table 1 Characteristics of pleural effusions of 32 cases

Case No.	Histologic diagnosis	Types of effusion	Cellularity*	Cells in effusion	Cell block diagnosis**
1	Malignant lymphoma	serosanguineous	3+	Immature lymphocyte	Lymphoma
2	DLBCL	serosanguineous	3+	Atypical lymphocyte, tingible macrophage	NA
3	Malignant lymphoma (B-cell type)	serosanguineous	3+	Atypical lymphocyte	NA
4	DLBCL	serosanguineous	3+	Atypical lymphocyte	Lymphoma
5	Follicular lymphoma (grade 3B)	bloody	3+	Atypical lymphocyte	NA
6	Macroglobulinemia	serosanguineous	3+	Atypical lymphocyte	Lymphoma
7	AML	bloody	3+	Blast	NA
8	CML-BC	serous	2+	Blast	NA
9	AML	serous	2+	Immature granulocyte	NA
10	MDS	serosanguineous	3+	Dysplastic hematopoietic cell, granulocyte	NA
11	Multiple myeloma	bloody	3+	Immature plasma cell	Myeloma
12	Multiple myeloma	serosanguineous	3+	Immature plasma cell	Myeloma
13	Multiple myeloma	bloody	3+	Immature plasma cell	NA
14	DLBCL	bloody	2+	Lymphocyte predominant	No malignancy
15	DLBCL	bloody	1+		Lymphoma, CD20 (+)
16	Follicular lymphoma (grade 1)	serous	3+	Lymphocyte predominant	NA
17	Follicular lymphoma (grade 3)	serous	1+		NA
18	MALT lymphoma	bloody	2+	Lymphocyte, histiocyte	No malignancy
19	PTCL	bloody	1+		Lymphoma, CD3 (+)
20	ATLL	bloody	1+		NA
21	Castleman's disease	bloody	3+	Histiocyte, lymphocyte, neutrophil	No malignancy
22	Multiple myeloma	serous	2+	Lymphocyte predominant	Myeloma, reactive T cell
23	DLBCL	serous	1+		NA
24	DLBCL	bloody	1+		NA
25	Follicular lymphoma (grade 2)	chylous	3+	Lipid macrophage	NA
26	Intravascular lymphoma	serous	1+		NA
27	AML	bloody	1+	Neutrophil	No malignancy
28	AML	bloody	1+		Adenocarcinoma
29	AML	bloody	3+	Histiocyte predominant	No malignancy
30	CML	serous	3+	Lymphocyte predominant	No malignancy
31	MDS	bloody	3+	Histiocyte predominant	NA
32	MPD	serous	3+	Neutrophil predominant	NA

\*1+ : small amount, 2+ : intermediate amount, 3+ : large amount

\*\*Antibody set used for malignant lymphoma and myeloma are [CD3, CD20, CD79a, MIB-1] and [CD138, kappa, lambda, cyclinD1, IgG, IgM, IgA, CD5], respectively.

DLBCL : diffuse large B-cell lymphoma, AML : acute myeloid leukemia, CML-BC : blastic crisis of chronic myeloid leukemia, MDS : myelodysplastic syndrome, PTCL : peripheral T-cell lymphoma, ATLL : adult T-cell lymphoma/leukemia, MPD : myeloproliferative disorder, NA : not available

### III. 結 果

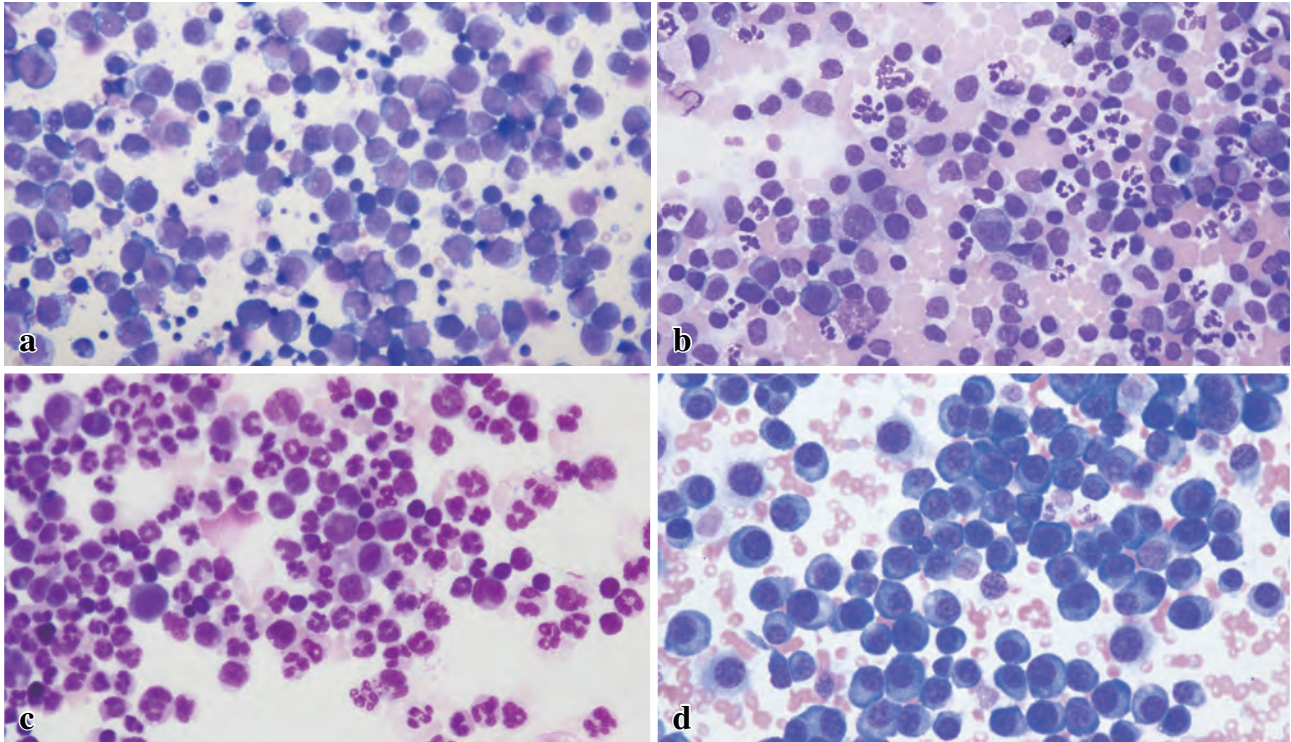
陽性判定症例は13例(1~13)で、胸水の性状は淡血性~血性が多く、細胞量はいずれも豊富で、疾患に特徴的な形態を示す腫瘍細胞が単調に出現していた(Table 1)。細胞診の組織型推定は全例で生検診断と一致した(Photo. 1)。

陰性判定症例は19例(14~32)で、そのうち14~22は臨床的に胸膜浸潤が確認された偽陰性症例であった。Table 1に示したように細胞量の少ない症例が全体の19例

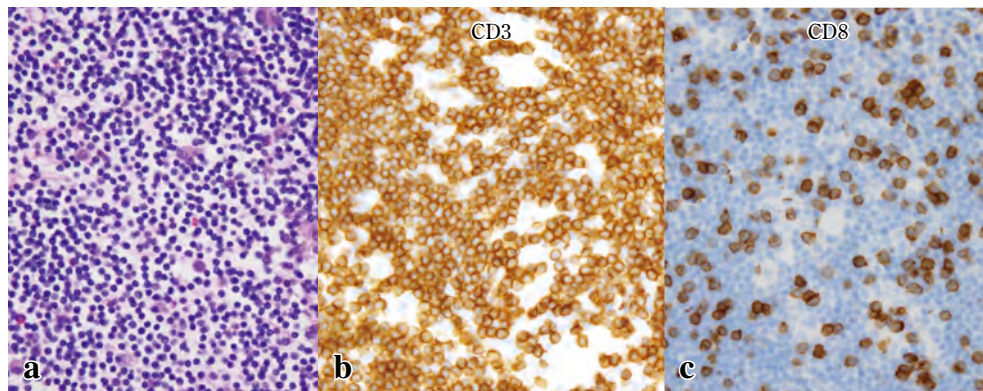
中9例(47%)を占め、陽性群とは対照的であった。細胞の種類は組織球、リンパ球、顆粒球など多彩であったが、リンパ球が優位に出現し腫瘍との鑑別に悩んだ症例もあった。これら4例(14, 16, 22, 30)のうち2例(14, 30)ではセルブロック法での検討でも明らかな悪性細胞を指摘できなかった。症例30は臨床情報から最終的に薬剤性胸水と判断した(Photo. 2)。一方、症例15, 19, 22ではセルブロック法によって初めて腫瘍細胞の存在が確認された(Photo. 3)。臨床情報の詳細についてはTable 2を参照されたい。

陽性、偽陰性、陰性の各群の臨床情報をTable 3にまと





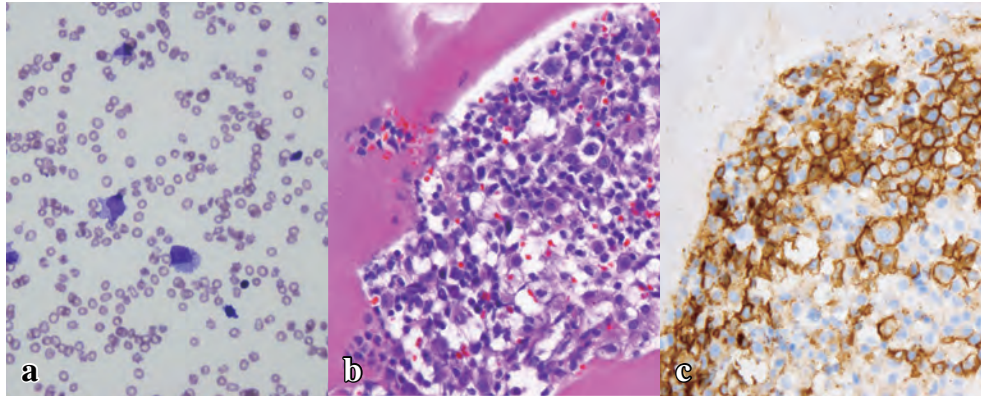
**Photo. 1** Pleural fluid cytology (Giemsa staining,  $\times 40$ ). a : Case 4, DLBCL : High N/C ratio, increased chromatin and some cytoplasmic vacuoles. b : Case 7, AML (M1) : Reticular chromatin pattern and granules in the cytoplasm. c : Case 10, MDS : Mature and immature hematopoietic cells of three lineages. d : Case 11, Multiple myeloma : Eccentric nuclei and clear Golgi apparatus.



**Photo. 2** Histological findings of Case 30, a case of drug-induced pleural effusion ( $\times 20$ )  
Cytological findings (a). Numerous small lymphocytes and a few histiocytes are observed.  
The lymphocytes are CD3-positive T cells (b). Dasatinib, a tyrosine kinase inhibitor, induces extravasation of CD8-positive cytotoxic T cells (c).

めた。年齢や性別に大差なく、胸水貯留にいたるまでの期間は陽性群、偽陰性群、陰性群の順に15.5ヵ月、27.9ヵ月、43.4ヵ月であった。陽性群では症例4, 5, 6の3例が初診時に胸水貯留を呈していた。これに対し陰性群では、症例25を除いた18例で治療開始後に胸水貯留が確認された。死亡率は陽性群、偽陰性群、陰性群でそれぞれ69%、56%、60%で胸水貯留から死亡にいたるまでの期間はそれぞれ

4.7ヵ月、15.6ヵ月、8.5ヵ月であった。死因は陽性群および偽陰性群では全例が原病であったのに対し、陰性群では肺炎や治療後の合併症が大部分を占めた。臨床診断を基準とした胸水細胞診および免疫組織化学を併用したセルブロック法の感度、特異度、PPV、NPVをTable 4に示した。



**Photo. 3** Histological findings of Case 15, a case of DLBCL ( $\times 20$ )  
Cytological findings (a). A small number of atypical large cells are seen in a bloody background. Cell block reveals clusters of lymphocytes (b). The large cells are positive for CD20 (c).

**Table 2** Clinical features of 32 cases

Case No.	Age	Gender	Duration from diagnosis to pleural effusion (M)	Duration from pleural effusion to death (M)	Follow up (M)	Treatment	Outcome	Medical history
1	68	Female	3	0	3	CT	DOD	
2	63	Male	6	0	6	CT	DOD	Hypertension
3	64	Male	1	1	2	steroid	DOD	
4	55	Female	0		34	CT	CR	
5	59	Male	0		65	CT	AWD	Hypertension
6	72	Male	0		48	CT	AWD	COPD, AV block
7	73	Male	2	25	27	CT	DOD	Cerebral infarction
8	69	Male	30		33	CT	LOF	Hypertension
9	48	Male	1	2	3	HSCT	DOD	Esophageal cancer
10	66	Female	7	14	21	CT	DOD	Buerger's disease
11	52	Female	93	0	93	CT	DOD	DM
12	72	Male	42	0	42	CT	DOD	Chronic hepatitis
13	64	Male	16	0	16	HSCT	DOD	CRF
14	61	Male	22	8	30	CT	DOD	DM, hypertension
15	75	Female	1		13	CT	AWD	Chronic hepatitis
16	72	Female	1		64	CT+RT	CR	DM
17	25	Male	6		59	HSCT	CR	Thymoma
18	81	Female	5	0	5	CT	DOD	COPD, AV block
19	57	Female	60	21	81	HSCT	DOD	Chronic hepatitis
20	74	Male	112	0	112	CT+RT	DOD	
21	48	Female	34	49	83	CT	DOD	CRF
22	74	Male	10		15	CT	LOF	DM, CHF
23	59	Female	1	42	43	HSCT	DOD	Hypertension, hyperlipidemia
24	72	Male	7		19	CT	AWD	CHF, atrial fibrillation
25	57	Male	0		16	CT	AWD	CRF
26	59	Female	42	2	44	CT	DOD	
27	62	Female	2		52	HSCT	AWD	Chronic hepatitis
28	72	Male	96	2	98	CT	DOD	OMI, chronic hepatitis
29	58	Male	12	1	13	HSCT	DOD	DM, hypertension
30	71	Female	26		33	CT	AWD	hyperlipidemia
31	54	Male	216	3	219	HSCT	DOD	Chronic hepatitis
32	92	Male	32	1	33	CT	DOD	Hypertension, CHF

CT : chemotherapy, HSCT ; hematopoietic stem cell transplantation, RT ; radiation therapy, DOD : die of the disease, CR : complete remission, AWD : alive with disease, LOF : lost of follow up, COPD : chronic obstructive pulmonary disease, DM : diabetes mellitus, CRF : chronic renal failure, CHF ; congestive heart failure, OMI ; old myocardial infarction

**Table 3** Clinical summary of positive, false-negative and negative cytology groups

Cytology	Positive group (n=13)	False-negative (n=9)	Negative (n=10)
Male : female	9 : 4	4 : 5	6 : 4
Age (range)	63.5 (48-73) years	63.0 (25-81) years	65.6 (54-92) years
Follow up periods (range)	30.2 (2-93) months	51.3 (2-112) months	57 (19-219) months
Duration from presentation to occurrence of pleural effusion (range)	15.5 (0-93) months	27.9 (1-112) months	43.4 (0-216) months
Duration from occurrence of effusion to death (range)	4.7 (0-25) months	15.6 (0-49) months	8.5 (1-42) months
Total number of death	9	5	6
Cause of death (number of cases)	lymphoma (3)	lymphoma (4)	IP (2)

IP : interstitial pneumonia, IVL : intravascular lymphoma, CHF : congestive heart failure

**Table 4** Comparison of sensitivity, specificity, positive predictive value (PPV) and negative predictive value (NPV) between cytology smear and cell block with immunohistochemistry (IHC)

	Sensitivity (%)	Specificity (%)	PPV (%)	NPV (%)
Cytology smear	59.1	100	100	52.6
Cell block with IHC*	72.7	100	100	50

\* : Case 15 was excluded from analysis.

#### IV. 考 察

胸水の原因は多岐にわたる。腫瘍の胸膜浸潤、化学療法や放射線照射による障害、感染症などの治療後の合併症、あるいは他臓器疾患によることもある<sup>1)</sup>。今回の対象症例 32 例のうち、臨床的には 22 例で画像上胸膜浸潤を指摘されていたにもかかわらず、細胞診で胸膜浸潤を証明できた症例は 13 例であった。この原因としてサンプリングの問題や細胞診の感度不足などが考えられる。具体的には腫瘍細胞数の少なさや細胞変性に加え、造血器腫瘍特有の問題として反応性リンパ球や造血器以外の円形細胞腫瘍との鑑別が困難なことが挙げられる。

このため、従来から補助的解析手段として免疫細胞化学、形態測定、フローサイトメトリー、遺伝子検査などが行われ、診断精度の向上に寄与してきた<sup>3)</sup>。Das は、液状検体を用いた細胞診とフローサイトメトリーの併用による悪性リンパ腫診断の感度・特異度はともに 100% と報告した<sup>3)</sup>。フローサイトメトリーは感度の優れた検査であるが、多くの施設では外注検査に依頼しているのが現状で、受付時間やコストの面で制約がある。

そこでわれわれは院内で簡便に行えるセルブロック法に注目した<sup>4)</sup>。臨床側にとって必要最低限の情報、すなわち腫瘍細胞の有無と胸水の発生原因についての情報を、いかに短時間でコストをかけずに提供できるかが実務的に求め

られるからである。セルブロック法は中皮腫や肺癌など主に上皮性腫瘍の診断において成果が報告されてきた<sup>5)</sup>。本研究でも、セルブロック法を用いた免疫組織化学の検討で 3 例 (9%) が新たに造血器腫瘍と診断された。造血器腫瘍においても、セルブロック法が一定の感度向上と質的診断に貢献できることが示された。今後はさらに症例数を増やして検討したいと考えている。

悪性胸水の細胞診では①圧倒的多数の腫瘍細胞が、②単調に出現し、③細胞形態に基づく亜型分類が可能である。特にギムザ染色は細胞質の観察に優れ、骨髄性白血病におけるアズール顆粒や多発性骨髄腫の形質細胞分化などを観察する際に有用性が高い。したがって、造血器腫瘍患者の検体ではギムザ染色の併用が強く推奨される。

造血器腫瘍では、腫瘍細胞の異型性 (cytological atypia) と腫瘍性増殖 (monoclonality) の双方の観点から判断することが重要と考える。細胞診で腫瘍細胞数が少ない場合や、腫瘍細胞自体の異型が弱い場合には、判定困難として補助的検査を追加する必要がある。また、今回は 1 例もみられなかったが、primary effusion lymphoma では胸水穿刺が唯一の診断手技であり、細胞診は非常に重要である。primary effusion lymphoma はきわめてまれな疾患であるが、高齢の HIV 非感染者に発生した例も報告されているので今後も注視していきたい<sup>6)</sup>。

一方、本研究では腫瘍以外が原因の胸水貯留が全体の 50% を占めた。最も頻度の高い原因は肺炎であるが、近年

は分子標的薬<sup>7)</sup>や造血幹細胞移植<sup>8)</sup>に伴う胸水も注目されている。ダサチニブ<sup>7)</sup>や結核性胸水<sup>9)</sup>ではTリンパ球優位のパターンを示すため悪性リンパ腫と誤診しないよう注意を要する。症例30はダサチニブ投与後に胸水が貯留し、セルブロック法においてCD8陽性の細胞障害性Tリンパ球優位の浸潤を認めた例で、臨床所見と合わせて最終的に薬剤性胸水と診断した (Photo. 2)。このように、臨床情報と腫瘍細胞の形態と形質をあらかじめ知っておくことが偽陽性を防ぐ重要なポイントである。

胸水と予後との関連についてはいまだに議論がある。Elisらは、中悪性度の非ホジキンリンパ腫患者における胸水の有無は生命予後とは無関係であると報告した<sup>10)</sup>。ChenらはDLBCL (diffuse large B-cell lymphoma) では悪性胸水が予後不良因子であると報告した<sup>11)</sup>。またFaizらによれば、慢性白血病の悪性胸水はかなり進行した段階で発生するが、急性白血病や骨髄異形成症候群では悪性胸水は進行度にかかわらず発生する可能性がある<sup>12)</sup>。Kambleらの研究では、悪性胸水を合併する多発性骨髄腫は、13番染色体欠失などの遺伝子異常を示すハイリスクグループと関連性があり、予後も不良であると報告された<sup>13)</sup>。

われわれが提示した多発性骨髄腫の4例は、いずれも胸腔内の形質細胞腫からの播種と考えられる終末期の症例であった。これまで、細胞診が陰性の場合、その後の臨床経過を知る機会はあまりなかったように思う。今回の研究において重要と思われたことの一つとして、陰性群の予後が予想より不良であった点が挙げられる。胸水貯留そのものが患者にとって重大な事象であることが明らかになった。死因のほとんどが治療開始後の合併症によるもので、重篤化の背景には患者の高齢化による免疫力低下や成人病の影響があると推察される。

われわれは、造血器腫瘍患者の胸水貯留に対して細胞診が有用であること、セルブロック法を用いた免疫組織化学を追加することで診断率が向上することを示した。細胞判定が陰性の場合も、胸水の貯留自体が治療経過上重大な予後因子であると十分認識し、胸水の性状や増加細胞の種類を含めたきめ細かな細胞診断が必要と考えられた。

利益相反 筆者らは開示すべき利益相反状態はありません。

本論文の要旨は第54回日本臨床細胞学会秋期大会(2015年11月、名古屋)において発表した。

謝辞 本研究にご協力頂いた、宮城県立がんセンター血液内科の原崎頼子先生に深謝申し上げます。

## Abstract

**Objective** : The aim of this study is to investigate the significance of

thoracocentesis of hematologic malignancies.

**Study Design** : We examined 32 cases including 18 malignant lymphoma, 10 leukemia and 4 multiple myeloma cases. Characteristics of pleural effusions and clinical outcomes were compared among positive, false-positive, and negative cytology groups. We also investigated the sensitivity, specificity, positive predictive value, and negative predictive value of cytology smear and cell block diagnosis.

**Results** : All specimens of positive cytology group showed cellular and monotonous appearance, and tumor cells exhibited characteristic morphology of the disease. The majority of non-malignant effusions were caused by complications related to the treatment. The patients' outcome was unfavorable regardless to the etiology. The sensitivity, specificity, positive predictive value, and negative predictive value of cytology smear and cell block diagnosis combined with immunohistochemistry were 59.1%, 100%, 100%, 52.6% and 72.7%, 100%, 100%, 50%, respectively.

**Conclusion** : The cytology smear of pleural effusions is useful and highly specific for the diagnosis of hematologic malignancies, and the ancillary cell block method increases the sensitivity. Thoracocentesis is strongly recommended for the purpose of appropriate treatment.

## 文 献

- 1) Light, R. W. Malignant pleural effusion. In : Light, R. W., ed. Pleural Diseases. Philadelphia : Lea & Febiger : 1990. 97-116.
- 2) Alexandrakis, M. G., Passam, F. H., Kyriakou, D. S., Bouros, D. Pleural effusion in hematologic malignancies. CHEST 2004 ; 125 : 1546-1555.
- 3) Das, D. K. Serous effusion in malignant lymphomas : a review. Diagn Cytopathol 2006 ; 34 (5) : 335-347.
- 4) Nathan, N. A., Narayan, E., Smith, M. M., Horn, M. J. Cell block cytology. Improved preparation and its efficacy in diagnostic cytology. Am J Clin Pathol 2000 ; 114 : 599-606.
- 5) Wick, M. R., Moran, C. A., Millis, S. E., Suster, S. Immunohistochemical differential diagnosis of pleural effusions, with emphasis on malignant mesothelioma. Curr Opin Pulm Med 2001 ; 7 (4) : 187-192.
- 6) Nicola, M., Onorati, M., Bianchi, C. L., Pepe, G., Bellone, S., Di Nuovo, F. Primary effusion lymphoma : cytological diagnosis of a rare entity —Report of two cases in HIV-uninfected patients from a single institution. Acta Cytol 2015 ; 59 (5) : 425-428.
- 7) Brixey, A. G., Light, R. W. Pleural effusions due to dasatinib. Curr Opin Pulm Med 2010 ; 16 (4) : 351-356.
- 8) Nguyen, A., Bashoura, L., Jimenez, C. A., Morice, R. C., Ost, D. E., Eapen, G. A., et al. Characteristics of pleural effusions in patients after hematopoietic stem cell transplantation. Chest 2010 ; 138 : 812A. doi : 10.1378/chest.11049
- 9) Antonangelo, L., Vargas, F. S., Genofre, E. H., Oliveira, C. M., Teixeira, L. R., Sales, R. K. Differentiating between tuberculosis-related and lymphoma-related lymphocytic pleural effusions by measuring clinical and laboratory variables : is it possible? J

- Bras Pneumol 2012 ; 38 (2) : 181-187.
- 10) Elis, A., Blickstein, D., Mulchanov, I., Manor, Y., Radnay, J., Shapiro, H., et al. Pleural effusion in patients with non-Hodgkin's lymphoma : a case-control study. *Cancer* 1998 ; 83 : 1607-1611.
  - 11) Chen, Y. P., Huang, H. Y., Lin, K. P., Medeiros, L. J., Chen, T. Y., Chang, K. C. Malignant effusions correlate with poorer prognosis in patients with diffuse large B-cell lymphoma. *Am J Clin Pathol* 2015 ; 143 : 707-715.
  - 12) Faiz, S. A., Sahay, S., Jimenez, C. A. Pleural effusions in acute and chronic leukemia and myelodysplastic syndrome. *Curr Opin Pulm Med* 2014 ; 20 : 340-346.
  - 13) Kamble, R., Wilson, C. S., Fassas, A., Desikan, R., Siegel, D. S., Tricot, G., et al. Malignant pleural effusion of multiple myeloma : prognostic factors and outcome. *Leuk Lymphoma* 2005 ; 46 : 1137-1142.
-

## 症 例

## 乳腺分泌癌の細胞所見の検討

## ——特に分泌癌類似癌との鑑別について——

山田 智子<sup>1)</sup> 有馬 信之<sup>2)</sup> 河野 公成<sup>1)</sup> 松本 律男<sup>1)</sup>  
志賀 有紗<sup>1)</sup> 豊住 康夫<sup>1)</sup>

熊本市立熊本市民病院病理診断科<sup>1)</sup>, くまもと森都総合病院病理診断科<sup>2)</sup>

背景：乳腺分泌癌は浸潤癌の特殊型に分類されるまれな腫瘍である。若年者に多くみられることから以前は若年性癌と呼ばれていたが、近年では成人の報告例が多い。分泌所見が乏しい症例では細胞異型が軽度なため、良性病変と誤診されることがある。当院で分泌癌と診断された3例の細胞所見を再検討し、その正診率向上のために必要な所見の抽出を試みた。

症例：20歳，69歳，43歳の女性。いずれもしこりを自覚して来院。穿刺吸引細胞診では細胞量は豊富で，2例はシート状主体に，1例は乳頭状集塊で出現していた。核異型は乏しく，全例に粘液小球状構造を認めたが，その出現数はさまざまであった。2例は鑑別困難，1例は悪性と判定したが組織型推定にはいたらなかった。後日行った遺伝子解析で，うち1例には *ETV6-NTRK3* 融合遺伝子が証明できなかった。

結論：核異型が乏しく良悪性の鑑別が容易ではないが，注意深い細胞所見の拾い上げにより分泌癌を推定できる可能性が示唆された。一方，形態的あるいは免疫組織化学的に分泌癌に類似した乳癌の存在が示唆され，そのような症例では確定診断のために *ETV6-NTRK3* キメラ融合遺伝子の検索が必要と考えられた。

**Key words** : Secretory carcinoma, Cytology, Mucous globular structure ; MGS, *ETV6-NTRK3* chimeric fusion gene

## I. はじめに

乳腺分泌癌は浸潤癌の特殊型に分類され，全乳癌の0.15%以下ときわめてまれな腫瘍である<sup>1)</sup>。若年者に多く

みられることから以前は若年性癌と呼ばれていたが，近年では成人報告例が多い。予後は一般的に良好であるが，長期間の観察後に再発し，死亡する例もあることから，長期にわたるフォローアップが必要とされる<sup>2)</sup>。妊娠・授乳期乳腺にみられる乳管上皮細胞と類似した癌細胞が細胞内外に乳汁類似の物質を分泌するのが特徴であるが<sup>3)</sup>，分泌所見に乏しい症例では細胞異型が軽度であることから，良悪性の鑑別が問題となることがある。一方，本腫瘍に特異的な遺伝子異常として，Tognonらは遺伝子転座t(12;15)(p13;q25)に伴う *ETV6-NTRK3* キメラ融合遺伝子を発見し，この遺伝子異常が本腫瘍の発生に関与している<sup>4)</sup>。

分泌癌の細胞像としては，粘液小球状構造 (mucous globular structure ; MGS) が最も特徴的な所見と考えられている<sup>2,5)</sup>。このMGSは単一細胞による空胞状あるいは印環状変化ではなく，複数の細胞が合胞状に集合した球状構造物であり，大型の集塊内にみられるほか，お互いに癒合

Cytological analysis of mammary secretory carcinoma——Particularly focusing on discrimination between mammary secretory carcinoma and its analogues——

Tomoko YAMADA<sup>1)</sup>, C. T., I. A. C., Nobuyuki ARIMA<sup>2)</sup>, M. D., Kiminari KAWANO<sup>1)</sup>, C. T., I. A. C., Ritsuo MATSUMOTO<sup>1)</sup>, C. T., I. A. C., Arisa SHIGA<sup>1)</sup>, C. T., J. S. C., Yasuo TOYOZUMI<sup>1)</sup>, M. D.

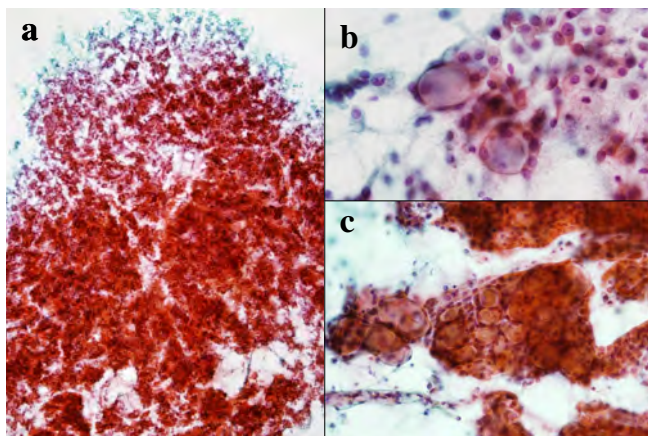
<sup>1)</sup>Department of Pathology, Kumamoto City Hospital

<sup>2)</sup>Department of Pathology, Kumamoto Shinto General Hospital

論文別刷請求先 〒862-8505 熊本市東区湖東1の1の60 熊本市立熊本市民病院病理診断科 山田智子

平成27年11月9日受付

平成28年6月15日受理



**Photo. 1** Findings of aspiration cytology in Case 1. a : Abundant cells arranged in sheet-like clusters (Pap. staining,  $\times 4$ ). b : Tumor cells showing small uniform nuclei and mucous globular structures (MGSs) (Pap. staining,  $\times 40$ ). c : Clusters resembling bunches of grapes (Pap. staining,  $\times 20$ ).

したり、シート状配列を示す部分にも観察されることがある<sup>2)</sup>。また、MGSが集塊を形成するとブドウの房に似た形態を示すことが多い<sup>5)</sup>。

本稿では分泌癌を推定するために必要な細胞所見を抽出することを目的とし、2002～2012年までに当施設で経験した3切除例についてその細胞所見の再検討を行うことにしたが、その後の遺伝子検索の結果、うち1例は分泌癌とはいえない症例であることが判明し、本例を含めた3例の細胞所見について比較検討を行った。

## II. 症例 1

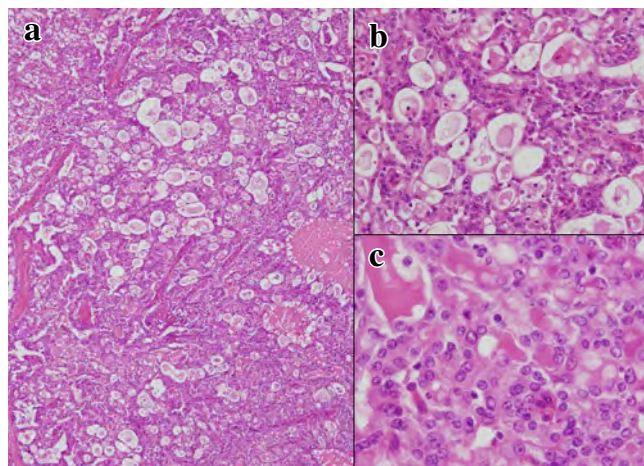
患者：20歳，女性。

既往歴：特記事項なし。

現病歴：左乳房しこりと血性分泌にて当院を受診。左E領域に1cm大の腫瘤を指摘され、穿刺吸引細胞診を施行。鑑別困難の判定となり、摘出生検が施行された。

穿刺吸引細胞診所見：細胞量は豊富で、一部重積を認めるもののシート状を主体とする集塊で出現していた (Photo. 1a)。細胞のN/C比は低く、核は小型で大きさはほぼ均一、核小体は多くは不明瞭であった (Photo. 1b)。多数のMGSがみられ、ブドウの房状構造も認めたが (Photo. 1b, c)、細胞異性に乏しく鑑別困難と判定した。

組織所見：管状構造あるいは充実状増殖を示し、管腔内に好酸性分泌物を容れる異型腺管が多数みられた (Photo. 2)。腫瘍細胞は小型で均一な円形核を有し、核異性は乏しく、核分裂像は指摘できなかった (Photo. 2c)。以上の所見



**Photo. 2** Histological findings in Case 1. a : Cells showing tubular and solid growth patterns (HE staining,  $\times 4$ ). b : Tubular structures containing dense eosinophilic secretory material (HE staining,  $\times 20$ ). c : Tumor cells with small uniform round nuclei (HE staining,  $\times 40$ ).

より、年齢も考慮し分泌癌と診断した。

遺伝子解析：RT-PCR法により *ETV6-NTRK3* キメラ融合遺伝子が検出され (Photo. 3a)、分泌癌であることが証明された。

## III. 症例 2

患者：69歳，女性。

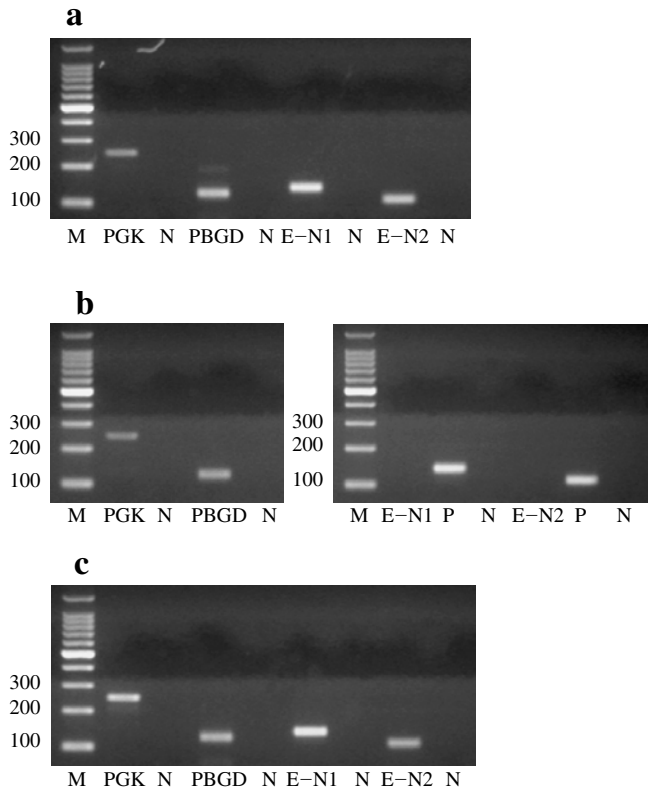
既往歴：白内障手術。

現病歴：左乳房のしこりを自覚し当院を受診。左C領域に2cm大の腫瘤を指摘され、穿刺吸引細胞診を施行。鑑別困難の判定となり、術中迅速組織診断にて、悪性と診断し乳房切除術が施行された。

穿刺吸引細胞診所見：結合性の強い乳頭状集塊で出現していた (Photo. 4a)。N/C比はやや増加し、核は小型円形で、ごく軽度の大小不同を示すも異性に乏しく、核小体は不明瞭であった (Photo. 4b)。細胞質は泡沫状で空胞を有し、MGSは少数であった (Photo. 4b, c)。分泌癌が鑑別に挙がったが確定できず、鑑別困難とした。

組織所見：異型細胞が乳頭状あるいは管状構造を示して増殖しており、管腔内には好酸性の分泌物の貯留が目立っていた (Photo. 5)。異型細胞は小型核小体をもつ比較的揃った大きさの類円形核と好酸性の豊かな細胞質を有し、N/C比は低かった (Photo. 5b)。以上より、分泌癌と診断した。

遺伝子解析：*ETV6-NTRK3* キメラ融合遺伝子が検出されず (Photo. 3b)、分泌癌と確定診断することができなかつ



**Photo. 3** Analysis for the *ETV6-NTRK3* chimeric fusion gene by RT-PCR using paraffin-embedded tumor tissue (a : Case 1, b : Case 2, c : Case 3). M : molecular marker, N : negative control, PGK : phosphoglycerate kinase as positive control (247 bp), PBGD : porphobilinogen deaminase as positive control (127 bp), E-N1, E-N2 (*ETV6-NTRK3* primers). The *ETV6-NTRK3* fusion gene was recognized in Case 1 and Case 3.

た。最終診断は乳頭腺管癌とした。

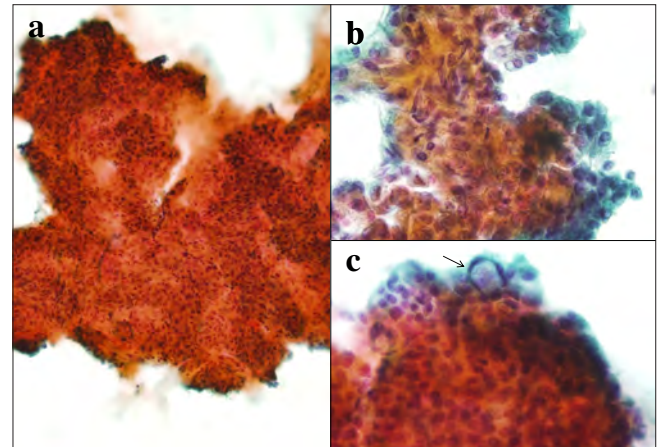
#### IV. 症 例 3

患 者：43 歳，女性。

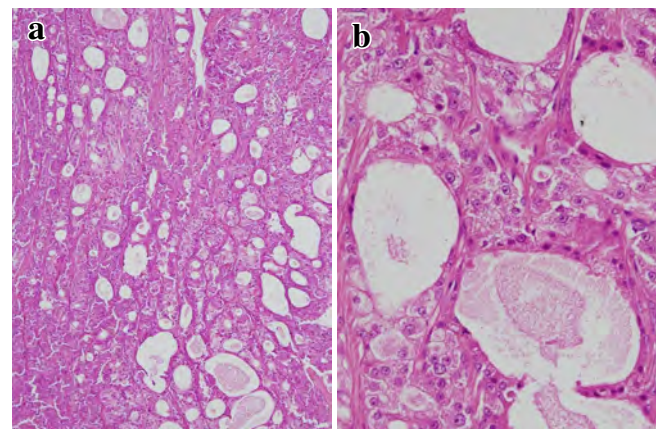
既往歴：腸重積，統合失調症。

現病歴：15 年前から右乳房上部のしこりを自覚していたが放置。同部に疼痛を感じ当院受診。右 C 領域に小結節が連続する腫瘤を認め、穿刺吸引細胞診を施行。悪性と判定し、乳房切除術が施行された。

穿刺吸引細胞診所見：細胞量は豊富で、背景には少量の粘液を認めた。異型細胞はシート状を主体とする集塊で出現していた (Photo. 6a)。核は偏在性で、軽度の核の大小不同と核形不整を示し、顆粒状あるいは泡沫状の細胞質を有していた (Photo. 6b)。一部に MGS を認めたが、細胞質内小腺腔 (intracytoplasmic lumina ; ICL) を多数認めた (Photo. 6c, d)。悪性と判定したが、組織型の推定にはいたらな



**Photo. 4** Findings of aspiration cytology in Case 2. a : A papillary cluster with a fibrovascular core (Pap. staining,  $\times 10$ ). b : Small round nuclei with indistinct nucleoli (Pap. staining,  $\times 40$ ). c : Foamy and vacuolar cytoplasm and a few mucous globular structures (arrow) (Pap. staining,  $\times 40$ ).



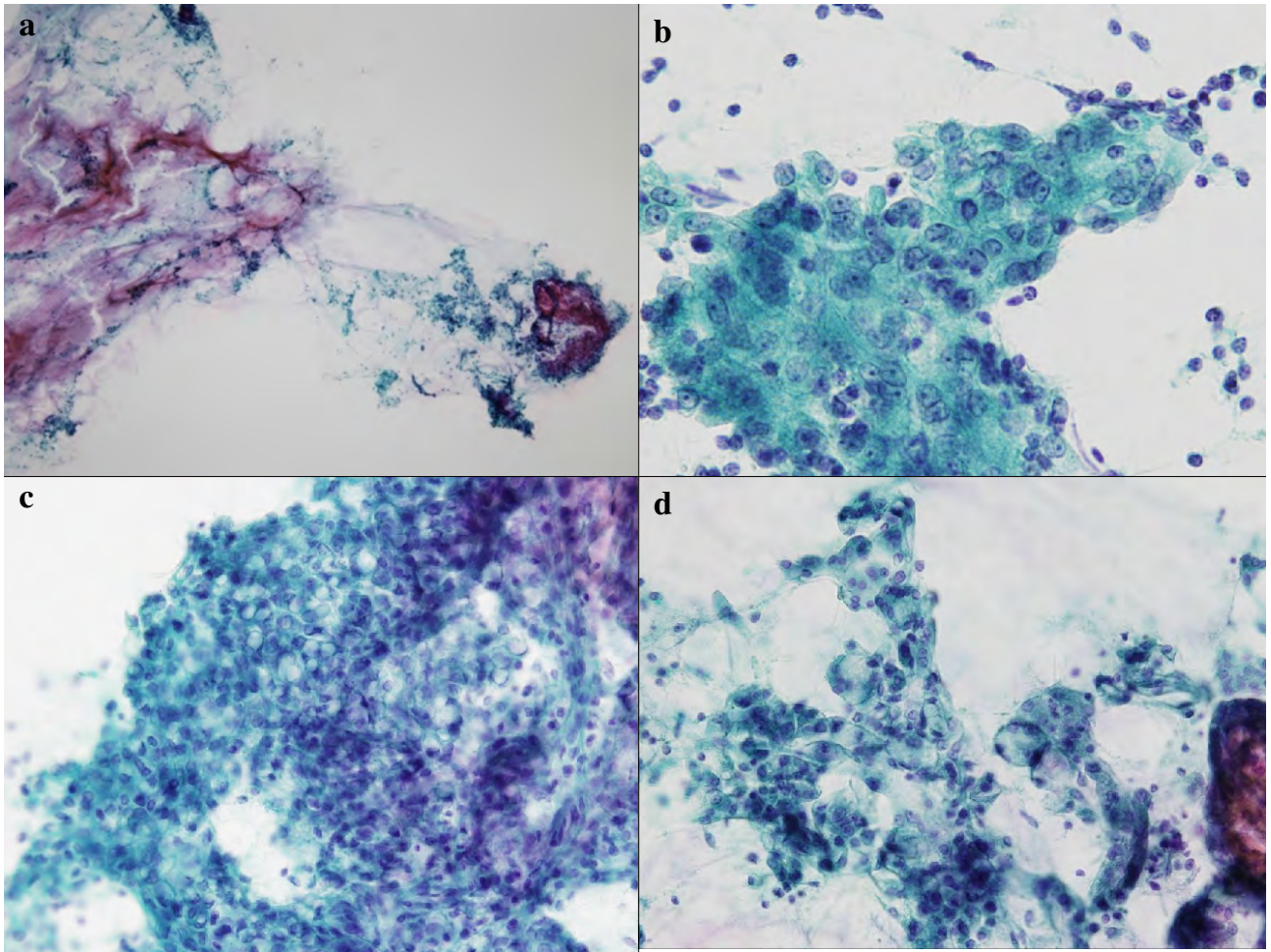
**Photo. 5** Histological findings in Case 2. a : Cells showing papillary and tubular growth patterns. Tubular structures containing eosinophilic secretory material (HE staining,  $\times 4$ ). b : Tumor cells showing small uniform round nuclei with small nucleoli, and abundant eosinophilic cytoplasm (HE staining,  $\times 20$ ).

かった。

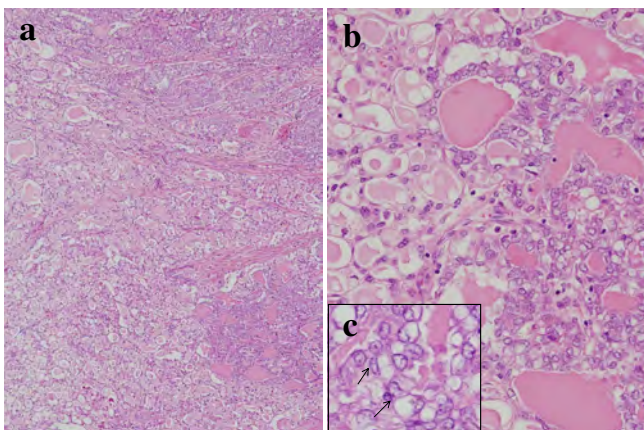
組織所見：管状，乳頭状，濾胞状構造を示し (Photo. 7a)，管状あるいは濾胞状構造内には好酸性の分泌物貯留が目立ち，嚢胞状に拡張した腺管も認めた (Photo. 7b)。また，細胞質内に小腺腔が目立つ部もあり，部分的には核偏在性の signet-ring cell 様の細胞を認めた (Photo. 7c)。以上の所見から，分泌癌と診断した。

遺伝子解析：RT-PCR 法により *ETV6-NTRK3* キメラ融合遺伝子が検出され (Photo. 3c)，分泌癌であることが証明された。





**Photo. 6** Findings of aspiration cytology in Case 3. a : Atypical cells arranged mainly in a sheet-like fashion, with a small amount of mucus in the background (Pap. staining, ×4). b : Tumor cells with eccentric, mildly anisokaryotic and irregular nuclei, and granular or foamy cytoplasm (Pap. staining, ×40). c, d : Few mucous globular structures and numerous intracytoplasmic lumina (Pap. staining, ×20).



**Photo. 7** Histological findings in Case 3. a : Cells showing tubular, papillary and follicular growth patterns (HE staining, ×4). b : Tubular structures and follicles containing eosinophilic secretory material, some showing cystic dilatation. (HE staining, ×20). c : Cells appearing like signet-ring cells (arrows) (HE staining, ×40).

#### V. 特殊染色ならびに免疫組織化学所見 (Table 1)

3例において分泌物はPAS(ジアスターゼ消化試験抵抗性)ならびにアルシアン青陽性であった。免疫組織化学ではS-100蛋白,  $\alpha$ -lactalbumin, vimentinが全症例に陽性であったのに対して, epithelial membrane antigen (EMA), p63は症例2のみに陽性であった。また, 症例1と3はトリプルネガティブ(ER, PR, HER2陰性)であったが, 症例2はER陽性であった。

#### VI. 細胞診所見の比較 (Table 2)

遺伝子解析の結果より, 症例1と3は分泌癌であり, 症例2は分泌癌に類似しているものの分泌癌と確定診断することができない症例(分泌癌類似癌)と考えられた。次に

分泌癌に特異的な細胞所見を抽出するために、自験例3例と既報告例の細胞所見を比較検討した (Table 2)。

症例1および3 (分泌癌) と症例2 (分泌癌類似癌) の間には、細胞の出現形態、N/C比、MGSの数などに細胞所見の違いがみられた。分泌癌症例ではシート状主体の細胞集塊を示していたが、分泌癌類似症例では間質結合織を伴う乳頭状集塊が目立ち、孤在性に出現している細胞は円柱状を呈していた。また、症例2のN/C比はやや高く、クロマチンも粗い印象で、MGSの出現数はきわめて少数であった。

## VII. 考 察

分泌癌は著明な分泌活動を有する細胞から構成される悪性腫瘍で、組織像では分泌物の貯留部位、その量的割合、

Table 1 Immunohistochemical findings

Marker	SC	Case 1	Case 2	Case 3
EMA	+	-	+	-
CK8/18	+	+	+	+
S-100	+	+	+	+
p63	-	-	+	-
$\alpha$ -SMA	+	-	stroma +	-
Vimentin	+	+	+	+
$\alpha$ -lactalbumin	+	+	+	+
Adipophilin	vacuole +	-	-	vacuole +
ER	-	-	+	-
PR	-	-	-	-
HER2	-	-	-	-
CD117	+	±	+	focal +

SC : Reported cases of secretory carcinoma

および腫瘍細胞自体の増殖形態により多彩な像を呈する<sup>2)</sup>。一般的には、甲状腺濾胞型 (微小濾胞型)、顆粒細胞型 (充実型)、嚢胞型、腺管型、乳頭状型やICLが著明に目立つ型などに亜分類されているが、これらの亜型は混在して認められることが多い<sup>2)</sup>。

細胞診では、細胞量は豊富で粘液性分泌物を背景に認め、シート状や結合性の強い大型集塊で出現することが多い。核異型は乏しく、核小体は不明瞭か小型、クロマチンは細顆粒状で増量は軽度、細胞質はライトグリーン淡染性で細顆粒状~顆粒状、小空胞状、レース状、泡沫状を呈する<sup>2)</sup>。MGSは最も特徴的な所見であり、これが集簇したブドウの房状構造は他の組織型では認められることのない所見といわれている。

自験例の細胞像を再検討してみると、症例1については細胞異型に乏しく鑑別困難としたが、異型が乏しいことが分泌癌の特徴であるとともに、多数のMGSならびにブドウの房状構造が存在することから分泌癌の典型例であると思われた。本例のように、MGSがある程度の数をもって出現していれば、積極的に分泌癌を推定する必要があると考えられた。鑑別として篩状構造を示す腺様嚢胞癌や collagenous spherulosis が挙げられるが、腺様嚢胞癌のような3次元的な細胞集塊を形成していないこと、また、球状構造物の辺縁は明瞭で1~数個の核が粘液様物質を取り囲んでいることから、構造物はMGSであると考えられた。また、collagenous spherulosisは硝子化した膠原線維様物質から形成されており、パパニコロウ染色ではライトグリーン好染性であるため<sup>6)</sup>、本例の球状構造物とは染色性の相違から鑑別可能と考えられた。

一方、症例3については、背景に粘液があり、細胞異型

Table 2 Comparison of the cytological features between reported cases of SC and our present cases

	SC	Case 1	Case 2	Case 3
Mucinous material	present	few	few	present
Cellularity	high	high	low	high
Clusters	sheet-like	sheet-like	papillary	sheet-like
Nuclei	low N/C ratio uniformly sized	low N/C ratio uniformly sized	high N/C ratio mild anisonucleosis	low N/C ratio anisonucleosis
Chromatin	fine granular	fine granular	granular	fine granular
Cytoplasm	fine granular granular microcystic lacy foamy	fine granular lacy	fine granular lacy	ICL granular foamy
MGS	characteristic findings (bunches of grapes-like structures)	frequent (bunches of grapes-like structures)	very few	present

SC : secretory carcinoma, ICL : intracytoplasmic lumen, MGS : mucous globular structure

は目立たないものの、軽度の核形不整と核の大小不同を認めた。また、核偏在性で細胞質内に粘液産生を示す細胞があり、ICLがきわめて多数出現していた。これらの所見は症例1の細胞所見とは明らかに異なっていたが、ICLの数がきわめて多く、さらにICLが大型で、旺盛な分泌能を示す分泌癌の亜型の報告例<sup>7,8)</sup>があることを認識していれば、症例3においても分泌癌を推定できた可能性がある。

遺伝子検索の結果をふまえると、症例2についてはキメラ融合遺伝子が証明されず、形態的には分泌癌に類似しているが、最終的には分泌癌と確定診断することができない症例と思われる。自験例3例と既報告例の細胞所見を比較したところ (Table 2), 分泌癌と分泌癌類似癌の症例2との間には細胞の出現形態, N/C比, MGSの数などに違いがみられた。分泌癌であった症例1と3には、既報告例の細胞所見とはほぼ同様の所見がみられ、シート状主体の集塊で出現し、N/C比は低く、クロマチンは細顆粒状であった。一方、症例2では間質結合織を伴う乳頭状集塊で出現し、N/C比も症例1, 3と比べやや高く、クロマチンも粗い印象で、MGSはきわめて少数であった。このように症例2は典型的な分泌癌の細胞像を示しておらず、細胞所見を見直してみると積極的に分泌癌を疑う症例ではないと思われた。

次に自験例3例と既報告例の免疫組織化学の結果を比較検討した (Table 1)。一般的に分泌癌は $\alpha$ -lactalbumin, S-100蛋白, EMA, CEA (polyclonal) が陽性になることが多い<sup>3,9)</sup>。自験例では $\alpha$ -lactalbuminとS-100蛋白は全症例で陽性であったが、EMAは症例2のみに陽性であった。Tableには示していないが、monoclonal CEA抗体を用いた染色は全症例で陰性であり、既報告例<sup>9)</sup>と同様の結果であった。症例1と3は、EMAの結果以外は既報告例の染色結果ときわめて類似していたが、症例2ではp63とERが陽性である点が異なっていた。分泌癌はER, PR, HER2陰性のトリプルネガティブ癌が多い<sup>10,11)</sup>が、ER陽性例の報告もある<sup>12)</sup>。症例2はトリプルネガティブではないが、分泌癌に比較的特異的な $\alpha$ -lactalbuminとS-100蛋白が陽性であり、免疫組織化学の結果から分泌癌を除外することは難しいと思われた。このように免疫組織化学は分泌癌の診断に重要ではあるが、あくまでも診断の補助としての役割を担っていることを頭に入れておく必要がある。

細胞診で分泌癌を推定するためには、豊富な細胞質や異型性に乏しい核に加えて、診断的価値が高いMGSやブドウの房状構造、多数かつ大型のICLなどの所見に着目することが重要である。しかしながら、細胞形態、組織構築、免疫組織化学だけでは鑑別が困難な症例もあり、確定診断のためにはETV6-NTRK3キメラ融合遺伝子の検索まで行

うことが望ましいと考えられた。

筆者らは、開示すべき利益相反状態はありません。

本論文の要旨は、第51回日本臨床細胞学会総会秋期大会 (新潟) で発表した。

謝辞 遺伝子解析を快くお引き受けいただきました産業医科大学第一病理学教室久岡正典先生に深謝申し上げます。

## Abstract

**Background** : Mammary secretory carcinoma (MSC) is a rare tumor that is classified as a special type of invasive carcinoma. Cases of MSC not containing much secretory material are sometimes misdiagnosed as benign lesions because of the mild cytological atypia. For enabling a more precise diagnosis of this tumor, we reviewed the data of three cases of MSC diagnosed at our institute.

**Case** : All the three patients presented with a breast biopsy revealed an abundance of tumor cells in all three. On histopathology, the tumor cells were arranged in sheet-like clusters in two cases and in papillary clusters in one case, with mild nuclear atypia observed in all three cases. Mucous globular structures were observed to varying degrees in all cases. Subsequent genetic analysis revealed that the ETV6-NTRK3 chimeric fusion gene was undetectable in one case.

**Conclusion** : Although it is not easy to distinguish MSC from benign lesions because of the mild nuclear atypia, our review indicates that it is possible to make a precise diagnosis of MSC by careful observation for the specific cytological findings of this tumor. However, we also encountered a case of breast carcinoma with quite similar morphological and immunohistochemical findings to those of MSC, and analysis for the ETV6-NTRK3 chimeric fusion gene is needed for a definitive diagnosis.

## 文 献

- 1) Eusebi, V., Ichara, S., Vincent-Salomon, A., Sneige, N., Sapino, A. Exceptionally rare types and variants. Secretory carcinoma. Lakhani, S.R., Ellis, I.O., Schnitt, S.J., Tan, P.H., van de Vijver, M.J., eds WHO Classification of Tumours of the Breast. Lyon : IARC : 2012. 71-72.
- 2) 品川俊人. 分泌癌. 土屋眞一, 編. カラーアトラス 乳腺細胞診. 東京 : 医療科学社 ; 2000. 164-167.
- 3) 大井恭代. 特殊型乳癌. 分泌癌. 土屋眞一, 秋山 太, 森谷卓也, 編. 乳腺病理カラーアトラス. 東京 : 文光堂 ; 2008. 126-127.
- 4) Tognon, C. E., Knezevich, S. R., Huntsman, D., Roskelley, C. D., Melnyk, N., Mathers, J. A., et al. Expression of ETV6-NTRK3 gene fusion as a primary event in human secretory breast carcinoma. Cancer Cell 2002 ; 2 : 367-376.
- 5) 土屋眞一, 北村隆司. Case 35 分泌癌. 土屋眞一, 北村隆司, 編. 新版 乳腺細胞診カラーアトラス. 東京 : 医療科学社 ; 2007. 154-155.
- 6) Koerner, F. C. Papilloma and Related Benign Lesions. Collage-

- nous Spherulosis. Rosen, P. P., ed. *Rosen's Breast Pathology Fourth Edition*. Philadelphia : Lippincott Williams & Wilkins, a Wolters Kluwer business : 2014. 143-147.
- 7) 平野敬之, 田中 廣, 吉武俊一, 増本久人, 吉川次男, 宮本祐一・ほか. 分泌瘤を含む同時性原発両側乳癌の1例. *日臨細胞会誌* 1996 ; 35 : 38-43.
  - 8) Shinagawa, T., Tadokoro, M., Takeuchi, E., Oikawa, K., Kanasugi, K., Kataba, Y. Aspiration biopsy cytology of secretory carcinoma of the breast. A case report. *Acta Cytol* 1992 ; 36 : 189-193.
  - 9) 林 透. 分泌瘤 (若年性癌). 黒住昌史, 森谷卓也, 編. *腫瘍病理鑑別診断アトラス 乳癌*. 東京 : 文光堂 ; 2010. 109-112.
  - 10) Vasudev, P., Onuma, K. Secretory breast carcinoma unique, triple-negative carcinoma with a favorable prognosis and characteristic molecular expression. *Arch Pathol Lab Med* 2011 ; 135 : 1606-1610.
  - 11) Laé, M., Fréneaux, P., Sastre-Garau, X., Chouchane, O., Sigal-Zafrani, B., Vincent-Salomon, A. Secretory breast carcinoma with ETV6-NTRK3 fusion gene belong to the basal-like carcinoma spectrum. *Modern Pathol* 2009 ; 22 : 291-298.
  - 12) Yorozyua, K., Takahashi, E., Kousaka, J., Mouri, Y., Yoshida, M., et al. A case of estrogen receptor positive secretory carcinoma in a 9-year-old girl with ETV6-NTRK3 fusion gene. *Jpn J Clin Oncol* 2012 ; 42 : 208-211.
-

## 症 例

## 対側乳腺に微小浸潤癌を伴った乳腺発生 Rosai-Dorfman 病の 1 例

水口 聖哉<sup>1)</sup> 中野万里子<sup>1)</sup> 寺内 利恵<sup>1)</sup> 竹中美千穂<sup>1)</sup>  
 黒瀬 望<sup>2)</sup> 湊 宏<sup>2)</sup> 野島 孝之<sup>2)</sup> 道合万里子<sup>3)</sup>

金沢医科大学病院病理部<sup>1)</sup>, 金沢医科大学臨床病理学<sup>2)</sup>, 同 放射線診断治療学<sup>3)</sup>

背景: Rosai-Dorfman 病 (RDD) は, 無痛性の両側頸部リンパ節腫脹を特徴とする原因不明のまれな組織球増殖性疾患である. 今回われわれは, 乳腺炎との鑑別が困難であった RDD の 1 例を報告する.

症例: 70 歳代, 女性. 右乳腺に無痛性腫瘍を自覚し, 当院を受診した. マンモグラフィーにて, 両側乳腺に非対称性陰影を認めたため, 穿刺吸引細胞診 (FNAC) と針生検が施行された. 右乳腺腫瘍の FNAC では, 赤血球や炎症細胞を背景に大型組織球が散見され, 細胞質内に血球が取り込まれた emperipolesis や血球周囲の halo を認めた. 摘出生検にて RDD と診断された.

結論: 乳腺炎を思わせる炎症細胞像をみたときは, 背景にみられる所見にも留意すべきで, 大型組織球の出現と emperipolesis は RDD を推定するうえで重要である.

**Key words** : Rosai-Dorfman disease, Aspiration cytology, Breast, Emperipolesis

で, 細胞像を中心に, 文献的考察を加えて報告する.

## I. はじめに

Rosai-Dorfman 病 (RDD) は, 原因不明のまれな組織球増殖性疾患で, 1969 年に Rosai と Dorfman により, sinus histiocytosis with massive lymphadenopathy (SHML) として初めて報告された<sup>1)</sup>. 大部分はリンパ節に発生するが, 節外発生例も報告されている<sup>2)</sup>. 黒人や白人に多く, アジア人には少ない傾向がある<sup>2)</sup>. 多くは 10~20 歳代に発生し, わずかに男性に多い傾向がある<sup>2)</sup>. 今回われわれは, 乳腺炎との鑑別が困難であった RDD の 1 例を経験したの

## II. 症 例

70 歳代, 女性. 無痛性の右乳腺腫瘍を主訴に, 当院を受診した. マンモグラフィーにて両側乳腺に異常陰影を指摘された. 右乳腺は, CD 領域に存在する径 18 mm 大の非対称性陰影で, 乳管内部の走行は保持されていたが, カテゴリー 4 と判定された (Photo. 1a). 左乳腺は, 内外斜位方向で上中央部領域に径 8 mm 大の非対称性陰影を認め, 乳管内部に構築の乱れを伴っていたが, カテゴリー 3 と判定された (Photo. 1b). FDG-PET では, 右乳腺腫瘍に SUVmax 6.29, 左乳腺腫瘍に SUVmax 2.34 の集積を認めたが, 乳腺外に異常集積はみられなかった (Photo. 2). 頸部リンパ節腫脹や発熱はなく, 血液検査では, 赤沈が 1 時間値 16 mm とごくわずかに高値を示したのみで,  $\gamma$ -グロブリン上昇や好中球増多, 貧血などはみられなかった. 右乳腺腫瘍は, 2 度の FNAC と針生検が施行されたが, いずれも FNAC で陰性, 針生検で乳腺炎と診断され, 摘出生検にて RDD と診断された. 左乳腺腫瘍は, FNAC で鑑別困難, 針生検で DCIS と診断され, 左乳房部分切除術にて DCIS を伴った微小浸潤癌と診断されたが, RDD はなかった. 12 ヶ月後の

A case report of primary mammary Rosai-Dorfman disease with contralateral micro-invasive ductal carcinoma

Seiya MIZUGUCHI<sup>1)</sup>, C. T., Mariko NAKANO<sup>1)</sup>, C. T., Toshie TER-AUCHI<sup>1)</sup>, C. T., Michiho TAKENAKA<sup>1)</sup>, C. T., Nozomu KUROSE<sup>2)</sup>, M. D., Hiroshi MINATO<sup>2)</sup>, M. D., Takayuki NOJIMA<sup>2)</sup>, M. D., Mariko DOAI<sup>3)</sup>, M. D.

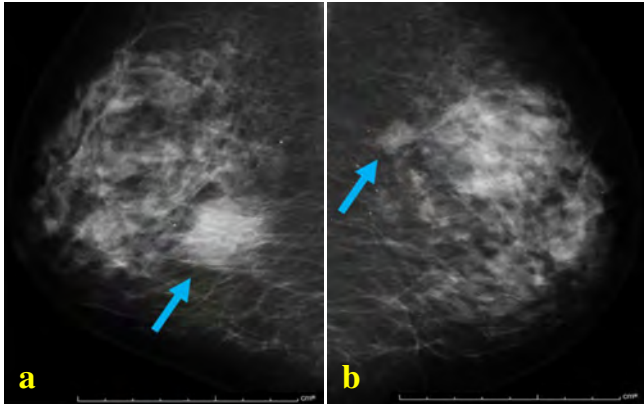
<sup>1)</sup>Department of Pathology, Kanazawa Medical University Hospital

<sup>2)</sup>Department of Laboratory and Medicine, <sup>3)</sup>Department of Diagnostic and Therapeutic Radiology, Kanazawa Medical University

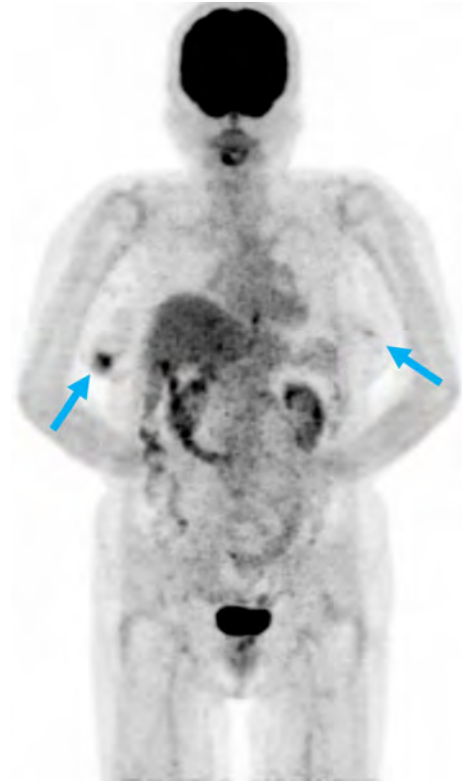
論文別刷請求先 〒 920-0293 石川県河北郡内灘町大学 1 の 1 金沢医科大学病院病理部 水口聖哉

平成 28 年 1 月 22 日受付

平成 28 年 7 月 1 日受理



**Photo. 1** a : Mammography showing an asymmetric density in the right breast (arrow). The mammary ducts are preserved in the breast mass. b : Mammography showing an asymmetric density and architectural distortion in the left breast (arrow).



**Photo. 2** FDG-PET MIP image showing accumulation in the right and left breast masses (arrows), with the accumulation being more pronounced in the right breast mass.

現在、癌や RDD の再発や、他臓器病変は認められていない。

### III. 細胞学的所見

右乳腺腫瘍の FNAC では、赤血球や好中球、リンパ球を背景に、長径平均約  $60\ \mu\text{m}/30$  個の大型組織球が散見された (Photo. 3a)。大型組織球は、多辺形で泡沫状の細胞質を有し、単～多核で、著明な核小体を有していた。大型組織球の細胞質内には、好中球やリンパ球、赤血球が取り込まれ、emperipolesis の像と考えられた。取り込まれた血球成分の約 70% を好中球が占め、血球周囲には halo がみられた。取り込まれた血球の多くは形態を保持していたが、一部の血球は破碎され、核塵を形成していた (Photo. 3b)。左乳腺腫瘍の FNAC は、鑑別困難として報告したが、大型組織球はなかった。

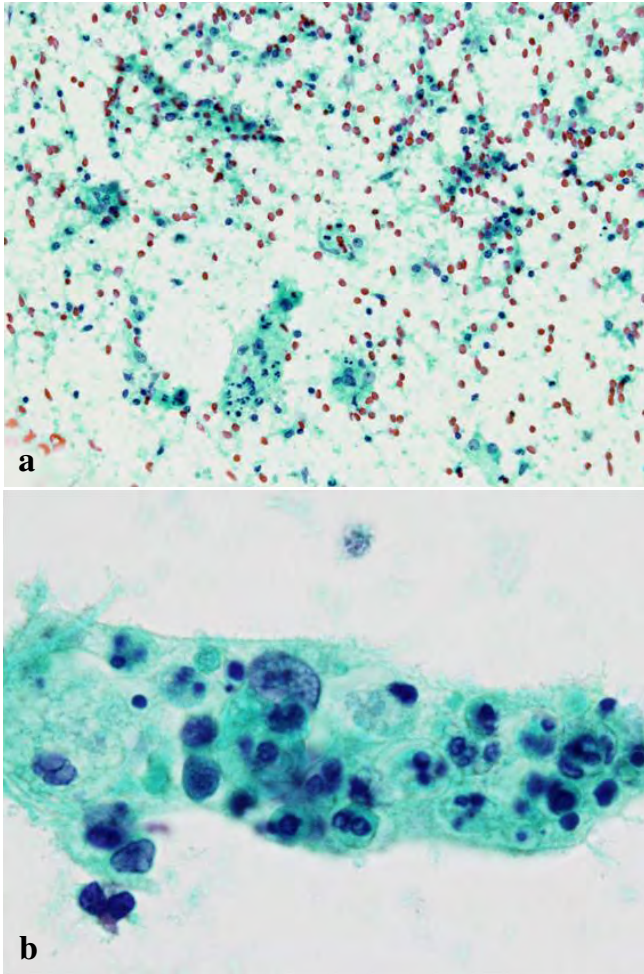
### IV. 組織学的所見

右乳腺腫瘍の針生検では、リンパ球、形質細胞浸潤を伴う乳腺炎の像がみられたが、RDD に特徴的な大型組織球はみられなかった。摘出生検材料は、 $2.5 \times 2.0 \times 1.5\ \text{cm}$  で、脂肪織内に境界不明瞭な白色腫瘍がみられた (Photo. 4)。組織学的に、腫瘍は組織球の密在や、間質の線維化、リンパ球集簇よりなり、組織球は大型で、細胞質内に好中球やリンパ球、赤血球が取り込まれる emperipolesis が認められた (Photo. 5)。免疫染色では、大型組織球は S-100p (2A10)、CD68 (KP-1)、CD68 (PG-M1)、CD4 (1F6) が陽性で、CD1a (O10)、follicular dendritic cells (CNA.42) は陰性で

あり、RDD と診断された。左乳腺腫瘍は、 $40 \times 25 \times 8\ \text{mm}$  大の広範な DCIS があり、一部に微小浸潤癌を認めた。RDD はなく、乳腺炎を示唆する像もなかった。

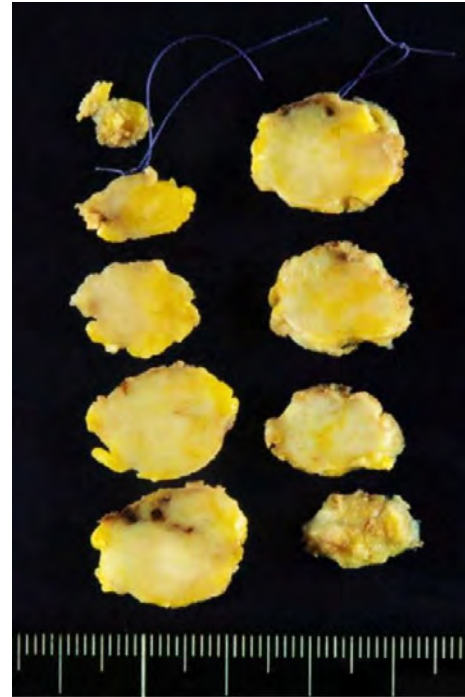
### V. 考 察

RDD は、無痛性の両側頸部リンパ節腫脹を特徴とする原因不明のまれな組織球増殖性疾患である。多くは予後良好とされているが、多発例や下気道・肝・腎発生例、免疫不全者では予後不良傾向にある<sup>3)</sup>。病因として、human herpesvirus (HHV) や parvovirus B19, Epstein-Barr virus (EBV) などの感染との関連が示唆されているが、確証はない<sup>4)</sup>。また、家族性の RDD が、Faisalabad 組織球症、H 症候群および色素性多毛—インスリン依存性糖尿病などの SLC29A3 遺伝子変異疾患のなかに含まれる可能性を示した報告がある<sup>4)</sup>。RDD 患者の約 10% が何らかの免疫機能不全状態を伴っていたことから、RDD の発症と免疫異常との関連も考えられている<sup>5)</sup>。主な臨床症状として、無痛性の両側頸部リンパ節腫脹 (90%) や赤沈亢進 (90%)、多クローン性ガンマグロブリン血症 (90%)、好中球増多

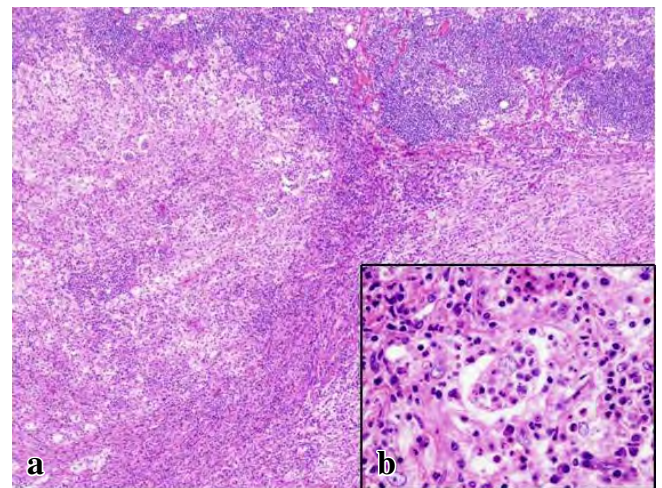


**Photo. 3** Aspiration cytology of the right breast mass.  
 a : Large histiocytes are observed in a background of erythrocytes and inflammatory cells (Papanicolaou staining,  $\times 20$ ). b : A large histiocyte showing foamy cytoplasm and prominent nucleoli. A variety of inflammatory cells—neutrophils, lymphocytes and erythrocytes—can be seen within the cytoplasm of the histiocyte (so-called emperipolesis). While the entrapped cells are mostly intact, some are pyknotic and show karyorrhexis. Pericellular halos are seen around the entrapped cells (Papanicolaou staining,  $\times 100$ ).

(56%), 発熱 (25%), 貧血 (4%) などが認められている<sup>4)</sup>. 本例では, 赤沈の軽度高値を示したのみで, 他の特徴的な臨床症状を示さない限局性の RDD であった. FDG-PET では, 両側乳腺のほかにも異常集積は認めず, 癌 (SUVmax 2.34) よりも RDD (SUVmax 6.29) のほうが強い集積を認めたが, 集積の値から乳癌と RDD を鑑別することは難しかった. 主な発生部位はリンパ節であるが, 節外発生例もみられ, 節外限局発生例は全 RDD の 23% と報告されている<sup>3)</sup>. 部位別では, 皮膚・軟部組織 16%, 鼻腔・副鼻腔 16%, 眼・眼窩・眼球付属器 11%, 骨 11%, 唾液腺 7%,



**Photo. 4** Cut surface of the right breast mass showing an ill-defined whitish tumor measuring 2.5 $\times$ 2.0 $\times$ 1.5 cm in size in the adipose tissue.



**Photo. 5** Histological findings of the right breast mass.  
 a : Infiltration of the mass by many lymphocytes and large histiocytic cells is seen, with interstitial fibrosis (HE staining,  $\times 4$ ).  
 b : The histiocytic cells show emperipolesis of neutrophils and erythrocytes (HE staining,  $\times 40$ ).

中枢神経系 7%, 口腔 4%, 腎・生殖器 3%, 呼吸器 3%, 肝 1%, 扁桃 1%, 消化器 <1%, 心 <1%, 乳腺 <1% となっている<sup>3)</sup>. ホジキンリンパ腫やびまん性大細胞 B 細胞性リ

ンパ腫、辺縁帯 B 細胞性リンパ腫、濾胞性リンパ腫などの悪性リンパ腫を併発する症例が 22 例報告されている<sup>6)</sup>。

乳腺 RDD はこれまでに英文で 33 例の報告があるが、われわれの調べたかぎり、和文での報告例はみられない。平均年齢は 51 歳 (15~84 歳) で、男女比は約 1:7 で女性に圧倒的に多い。平均腫瘍径は約 3 cm で、左右の乳腺で発生頻度に差はみられない。乳腺腫瘍として触知されることが多く、リンパ節腫脹は約 15% の症例にみられるのみである。治療は、腫瘍切除が第一選択とされる。多くは予後良好であるが、局所再発する例や全身臓器に播種性に広がり悪液質にて死亡した例も報告されている<sup>7)</sup>。

乳腺 RDD において、FNAC を施行した症例は 5 例報告があり、2 例は RDD、残り 3 例は異型リンパ組織球増殖、反応性リンパ球増生、悪性リンパ腫と診断されている<sup>8)</sup>。多くの例で、リンパ球などの炎症細胞を認め、RDD と診断された 2 例では emperipolesis を伴っていた<sup>9,10)</sup>。乳腺 RDD でみられる細胞像は基本的に他臓器と同様であり、emperipolesis が RDD を診断するうえで重要な所見であると考えられる。

節内性 RDD に比べ、節外性 RDD は線維化が多く、組織球や emperipolesis の数が少ないといわれており<sup>3)</sup>、FNAC や生検にて特徴的な部位を採取できる可能性は低くなると考えられる。FNAC における RDD の正診率は、節内性 RDD が 91% であるのに対し、節外性 RDD では 57% と低下する<sup>8)</sup>。FNAC はスライドガラス上に塗抹された細胞すべてを三次元的に鏡検するのに対して、針生検は薄切された面を二次元的に鏡検しているため、FNAC のほうがより多くの細胞所見を得られることがあり、RDD に特徴的な emperipolesis は、組織切片よりも FNAC 材料のほうが検出しやすいと報告されている<sup>8)</sup> ことから、FNAC により RDD を推定する意義は十分にあると考えられる。

RDD における emperipolesis は、一般的にリンパ球や形質細胞の形態を保持したまま取り込む現象として考えられているが、好中球優位の emperipolesis を示す症例も報告されている<sup>8,11,12)</sup>。本例は好中球優位の emperipolesis で、組織球の細胞質内には核塵を認めるなどの非典型的な像を示した。本例では 2 度の FNAC と針生検を施行しており、今回示した細胞 (Photo. 3) は 2 度目の穿刺で得られた像であり、はじめに穿刺した際の炎症性変化により組織球内に好中球が多数取り込まれた可能性もある。組織球の細胞質内に核塵をみる理由として、好中球の血管外における寿命が他の血球系と比較して短く、組織球内に取り込まれた後にアポトーシスを起こすためと考えられている<sup>11)</sup>。

大型組織球の出現する鑑別疾患として、結核症、真菌症、サルコイドーシス、肉芽腫性乳腺炎といった肉芽腫を形成

する病変やランゲルハンス細胞組織球症 (LCH)、Erdheim-Chester 病 (ECD) などが挙げられる。上記の肉芽腫性病変は、リンパ球や好中球を伴う炎症性背景に、類上皮細胞や Langhans 型巨細胞の出現が特徴とされており、各病変は病原体の証明や画像所見などにより鑑別される<sup>13)</sup>。特に紡錘形の類上皮細胞や特徴的な多核巨細胞が、RDD との大きな鑑別点であると考えられる。LCH は、背景に好酸球を認めることが多く、組織球の核に核溝を有することが鑑別点となりうる。免疫染色では、CD68、CD1a、S-100p 陽性を示す。また、電子顕微鏡によりバーベック顆粒が認められる。ECD は、細胞学的特徴に関する報告は少ないが、リンパ球や黄色肉芽腫性の組織球とともに、Touton 型巨細胞の出現が特徴とされている<sup>14)</sup>。炎症性背景に、泡沫細胞や多核大型細胞が出現する点で RDD と類似するが、ECD における Touton 型巨細胞や RDD における emperipolesis といった特徴的な所見が、両疾患を鑑別するうえで重要であると考えられる。免疫染色では、CD68 陽性、CD1a 陰性で、S-100p は多くは陰性であるが、陽性を示す報告もある<sup>14)</sup> ため、形態学的所見や臨床像、画像所見などを総合的に踏まえて検討すべきであると考えられる。

治療は、自然消退する例もあるが、腫瘍摘出や放射線、ステロイド、化学療法などが選択されている<sup>4)</sup>。限局性病変に対しては、切除術を第一選択とすることが多い<sup>4)</sup>。全身性 RDD に対してはステロイドが第一選択とされるが、治療効果は症例によってさまざまである<sup>4)</sup>。放射線治療は、生命維持や機能的に重要な臓器に対する保存的治療に有用であるとされているが、RDD の治療に対する標準的なガイドラインが確立されていないため、悪性リンパ腫の治療に沿った照射が行われる<sup>4)</sup>。

以上、まれな乳腺 RDD の 1 例について、細胞所見を中心に報告した。乳腺 FNAC では上皮細胞に着目しがちであるが、乳腺炎を思わせる炎症細胞主体の像をみたときは、通常よりも大型の組織球や emperipolesis、取り込まれた血球周囲の halo などに注意して鏡検することが RDD を推定するうえで重要と考えられる。

筆者らは、開示すべき利益相反状態はありません。

## Abstract

**Background** : Rosai-Dorfman disease (RDD) is a rare histiocytic proliferative lesion of unknown etiology, typically characterized by bilateral non-painful cervical lymphadenopathy. Herein, we report a case of primary mammary RDD which was difficult to distinguish from mastitis.



**Case** : A 70-year-old woman was admitted to our hospital because of a non-painful mass in the right breast. Mammography revealed asymmetric opacities in both breasts. Fine needle aspiration cytology (FNAC) of the mass in the right breast showed large histiocytes scattered in a background of erythrocytes and inflammatory cells. The histiocytes had many blood cells within the cytoplasm (so-called emperipolesis), and the blood cells had pericellular halos. Histopathological diagnosis of the excisional biopsy specimen of the right breast mass was RDD. Partial mastectomy of the left breast revealed micro-invasive ductal carcinoma, but no evidence of RDD.

**Conclusion** : When we encounter an inflammatory lesion of the breast, it is important to look out for the presence of large histiocytes with emperipolesis : the finding is important for the diagnosis of RDD.

## 文 献

- 1) Rosai, J., Dorfman, R. F. Sinus histiocytosis with massive lymphadenopathy. A newly recognized benign clinicopathological entity. *Arch Pathol* 1969 ; 87 : 63-70.
- 2) Foucar, E., Rosai, J., Dorfman, R. F. Sinus histiocytosis with massive lymphadenopathy (Rosai-Dorfman disease) : review of the entity. *Semin Diagn Pathol* 1990 ; 7 : 19-73.
- 3) Gaitonade, S. Multifocal, extranodal sinus histiocytosis with massive lymphadenopathy : an overview. *Arch Pathol Lab Med* 2007 ; 131 : 1117-1121.
- 4) Dalia, S., Sagatys, E., Sokol, L., Kubal, T. Rosai-Dorfman disease : tumor biology, clinical features, pathology, and treatment. *Cancer Control* 2014 ; 21 : 322-327.
- 5) Foucar, E., Rosai, J., Dorfman, R. F., Eyman, J. M. Immunologic abnormalities and their significance in sinus histiocytosis with massive lymphadenopathy. *Am J Clin Pathol* 1984 ; 82 : 515-525.
- 6) Akria, L., Sonkin, V., Braester, A., Cohen, H. I., Suriu, C., Pollick, A. Rare coexistence of Rosai-Dorfman disease and nodal marginal zone lymphoma complicated by severe life-threatening autoimmune hemolytic anemia. *Leuk Lymphoma* 2013 ; 54 : 1553-1556.
- 7) Green, I., Dorfman, R. F., Rosai, J. Breast involvement by extranodal Rosai-Dorfman disease : Report of seven cases. *Am J Surg Pathol* 1997 ; 21 : 664-668.
- 8) Shi, Y., Griffin, A. C., Zhang, P. J., Palmer, J. N., Gupta, P. Sinus histiocytosis with massive lymphadenopathy (Rosai-Dorfman Disease) : A case report and review of 49 cases with fine needle aspiration cytology. *Cytojournal* 2011 ; 8 : 3.
- 9) Perez-Guillermo, M., Sola-Perez, J., Rodriguez-Bermejo, M. Malacoplakia and Rosai-Dorfman disease : two entities of histiocytic origin infrequently localized in the female breast-the cytologic aspect in aspirates obtained via fine-needle aspiration cytology. *Diagn Cytopathol* 1993 ; 9 : 698-704.
- 10) Bansal, P., Chakraborti, S., Krishnanand, G., Bansal, R. Rosai-Dorfman disease of the breast in a male : a case report. *Acta Cytol* 2010 ; 54 : 349-352.
- 11) Kusutani, N., Tamiya, H., Tsuruta, D., Mizuno, N., Sowa, J., Kaida, M., et al. Apoptosis of neutrophils resulting after emperipolesis in cutaneous Rosai-Dorfman disease : a new ultrastructural finding. *J Cutan Pathol* 2011 ; 38 : 529-531.
- 12) Chan, C. C., Chu, C. Y. Dapsone as a potential treatment for cutaneous Rosai-Dorfman disease with neutrophilic predominance. *Arch Dermatol* 2006 ; 142 : 428-430.
- 13) 赤松 節, 姫路由香里, 長澤優子, 山田美弥子, 板垣由香里, 筑後千得子・ほか. 肉芽腫性乳腺炎の1例. *日臨細胞会誌* 2006 ; 45 : 32-34.
- 14) Alexiev, B. A., Staats, P. N. Erdheim-Chester disease with prominent pericardial effusion : Cytological findings and review of the literature. *Diagn Cytopathol* 2014 ; 42 : 530-534.

## 症 例

## 外陰再発悪性黒色腫再発診断に外陰擦過細胞診が有用であった1例

朱 丞華 戸澤 晃子 大原 樹 近藤 春裕  
 細沼 信示 大熊 克彰 木口 一成 鈴木 直

聖マリアンナ医科大学産婦人科学

背景：婦人科領域の悪性黒色腫は悪性黒色腫の3~7%，また外陰悪性黒色腫は外陰悪性腫瘍の2~9%とまれな腫瘍である。

今回われわれは外陰悪性黒色腫が、術後外陰部、膣部および尿道に局所再発し擦過細胞診にて診断が可能だった症例を経験したので報告する。

症例：症例は64歳の女性、4経妊2経産。悪性黒色腫の診断で、外陰部腫瘍切除と両側鼠径リンパ節郭清術施行。術後補助療法として、DAVferon療法を6コース施行した。初回治療から25ヵ月後に左小陰唇に再発を疑う黒色病変を認め擦過細胞診を施行した。細胞所見は、背景清、少数の孤立散在性異型細胞が認められた。異型細胞は、類円形~紡錘形で多核異型細胞もみられた。核は大小不同を認め、クロマチンは増量していた。核縁肥厚や核小体は目立たなかった。一部の異型細胞には、細胞質にメラニン顆粒がみられた。

結論：外陰原発の悪性黒色腫は組織悪性度が高く、予後不良な疾患である。本例では無症状で肉眼やダモスコープでの診断が困難であったが、擦過細胞診において再発診断が可能であった。低侵襲である擦過細胞診は悪性黒色腫の再発診断に有用であると考えられる。

**Key words** : Vulva, Malignant melanoma, Cytology, Recurrence, Case report

## I. はじめに

外陰部原発の悪性黒色腫は予後不良な疾患として知られている<sup>1,2)</sup>。今回われわれは外陰原発の悪性黒色腫術後の症例に外来で定期的に外陰、膣および尿道口の細胞診を施行することで局所再発を早期に診断し、IFN- $\beta$ 局注と蒸散術

の併用で約100ヵ月と長い生存期間が得られている症例を経験したので報告する。

## II. 症 例

症 例：64歳，女性，4経妊2経産。

主 訴：術後定期検診で外陰細胞診異常

既往歴：29歳，胞状奇胎のため，腹式単純子宮全摘出術，片側付属器切除術を施行。

家族歴：特記すべきことなし。

現病歴：約9年前，外陰部の違和感と，1cmほどの外陰部腫瘍を自覚し，当科受診した。外陰擦過細胞診，肉眼所見等で悪性黒色腫と診断され，全身検索遠隔転移を認めなかったことから，外陰部腫瘍切除，および両側鼠径リンパ節郭清術を施行した。病理組織診断は悪性黒色腫でpT4aN0M0，stage II B期，術後追加治療，DAVferon 6コース施行した。その後外来にて定期的に経過観察としていた。初回治療から25ヵ月後に左小陰唇の黒色結節状の再発

Efficacy of cytology for detecting recurrent vulvar malignant melanoma—A case report—

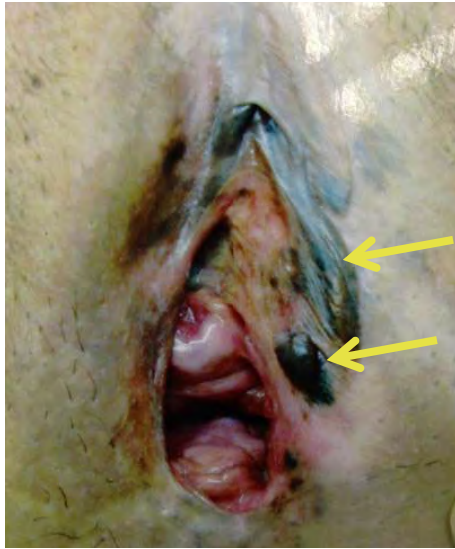
Chenghua, ZHU, M. D., Akiko TOZAWA-ONO, M. D., Tatsuru OHARA, M. D., Haruhiro KONDO, M. D., Shinji HOSONUMA, M. D., Yoshiaki OKUMA, M. D., Kazushige KIGUCHI, M. D., Nao SUZUKI, M. D.

Department of Obstetrics and Gynecology, St. Marianna University School of Medicine

論文別刷請求先 〒216-8511 川崎市宮前区菅生2の16の1 聖マリアンナ医科大学産婦人科学 戸澤晃子

平成28年2月3日受付

平成28年7月4日受理

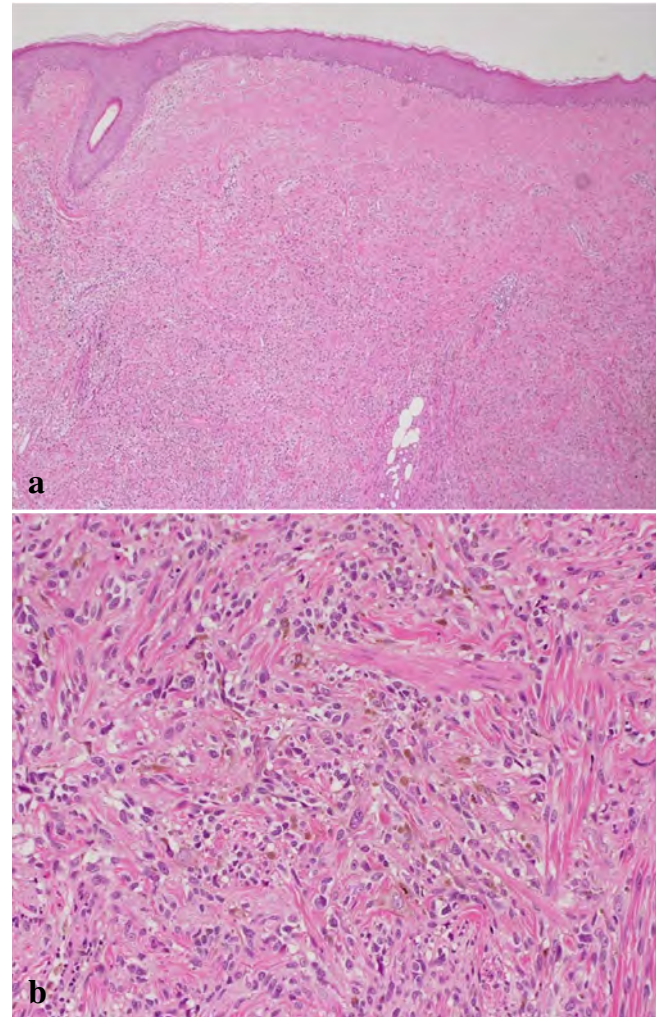


**Photo. 1** Colposcopic findings of the vulva and vagina at 25 months after the initial surgery  
There is a blackish tumor on the left labium minus.

が認められた (Photo. 1). 再発腫瘍は切除が可能であったため、腫瘍切除術施行し、DAVFERON を3コース行った。経過は良好であったが、その8ヵ月後外陰部色素の沈着がわずかにみえるだけで、びらん、潰瘍はなかった。尿道口のほうがやや強い色調だった。擦過細胞診によって外陰部同部位と陰部の再発が認められた。完全緩解が困難であることから、局所治療を主とした治療を選択となった。液体窒素による焼灼術および、IFN $\beta$  (300万U) 局注療法 (10日間 3コース) を施行したところ寛解にいたった。しかし、再発治療後4ヵ月で、再発と判断し、電気メスでの蒸散術を施行した。肉眼的には境界が不明瞭な褐色色素沈着が外陰に複数個認められ、尿道口には比較的色素沈着が強く認められた (Photo. 4)。その後も4~5ヵ月ごとに、再発を繰り返した。IFN $\beta$  局注療法と蒸散術を繰り返すことで局所の再発腫瘍はコントロールでき (stable disease ; SD)、全身状態は良好で、初回治療から100ヵ月経過し、現在も担癌生存状態である。

### III. 細胞診所見

外陰部の擦過細胞診 (採取器具：サーベックス、液状化検体細胞診 ThinPrep<sup>®</sup>) では、背景は清、結合性が乏しく、孤立散在性に細胞が認められた。腫瘍細胞はごく少数であったが核の大小不同、多核、クロマチンは増量し粗顆粒状に分布していた。核縁肥厚はみられず、核小体は辛うじ



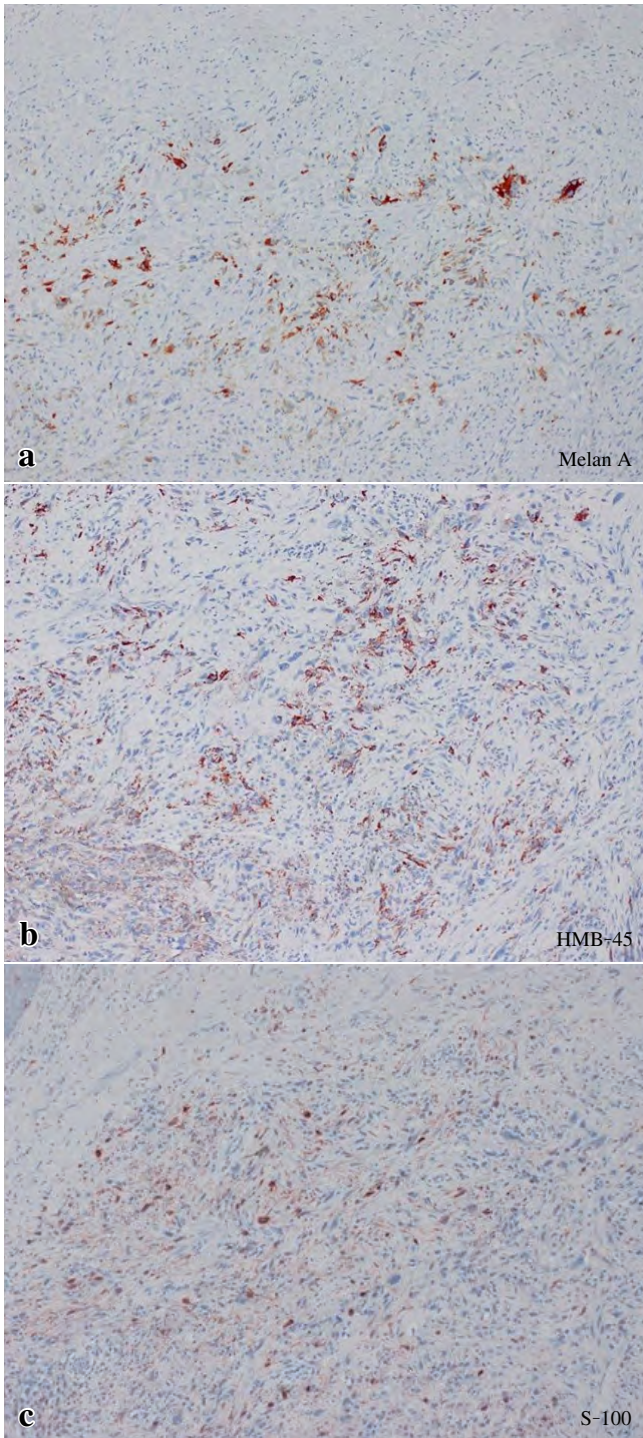
**Photo. 2** Histological findings of the resected tumor  
a : Scattered malignant cells are seen under the skin (HE staining,  $\times 40$ ).  
b : Spindle-shaped malignant cells with oval nuclei (HE staining,  $\times 200$ ).

て確認できた。メラニン顆粒はごくわずかに認められるのみであった (Photo. 7)。

尿道口の擦過細胞診 (採取器具：サーベックス、液状化検体細胞診 ThinPrep<sup>®</sup>) では、背景は清、結合性が乏しい類円形の腫瘍細胞が認められるクロマチンは粗顆粒状、核の大小不同もみられ、核の切れ込みや、細胞質内のメラニン顆粒を認めた (Photo. 8)。

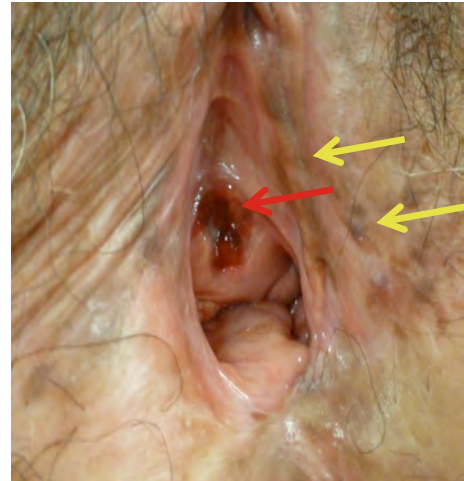
### IV. 組織学所見

初回治療後25ヵ月で左小陰唇に摘出した再発腫瘍は、肉眼的には結節型で (Photo. 1) 周辺の表皮、真皮、皮下組織内に、散在性に腫瘍細胞が認められた (Photo. 2)。生検



**Photo. 3** Immunohistochemistry of the recurrent tumor  
Tumor cells showing immunoreactivity for (a) Melan A,  
(b) HMB-45 and (c) S-100 ( $\times 20$ ).

の切除断端に腫瘍細胞は陽性であり、生検の深さ約 5 mm 以上の浸潤が予想された。腫瘍細胞は比較的小型の細胞や紡錘形細胞など多型性に富んでいる。核は大小不同、核小体が明瞭で、核異型が高度、クロマチンの増量を示し、メラニン顆粒を有する腫瘍細胞も多く確認された。免疫組



**Photo. 4** Colposcopic findings of the vulva and vagina at 95 months after the initial surgery  
There is a pigmented area located near the urethral opening.

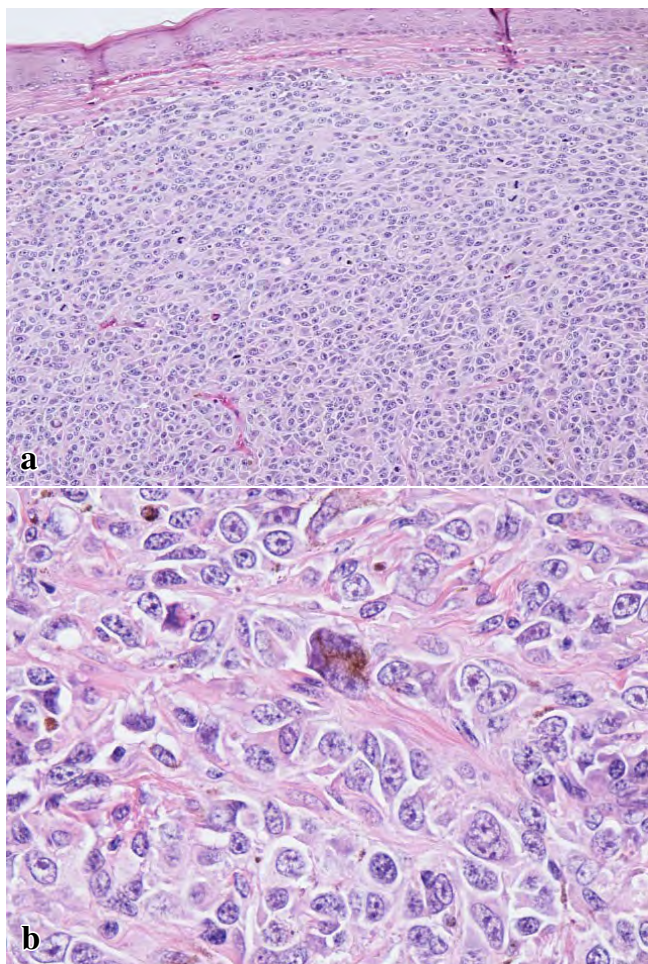
織化学染色では Melan A 陽性、HMB-45 陽性、S-100 陽性であった (Photo. 2, 3)。

初回治療後 33 ヶ月で摘出した再々発の腫瘍も同様な組織学所見を認めるが、以前の組織像より腫瘍細胞は皮下組織を中心として分布し、核異型はより高度で大型化しており、短紡錘形や類円形の細胞が主体となっていた。また、メラニン顆粒が前回の再発時に比較して目立たなくなっている (Photo. 5, 6)。

## V. 考 察

婦人科領域 (外陰, 膣, 頸管) 原発の悪性黒色腫は全悪性黒色腫の 3~7% とされている<sup>3)</sup>。外陰原発の悪性黒色腫は外陰悪性腫瘍の 2~9% を占める<sup>2)</sup>。

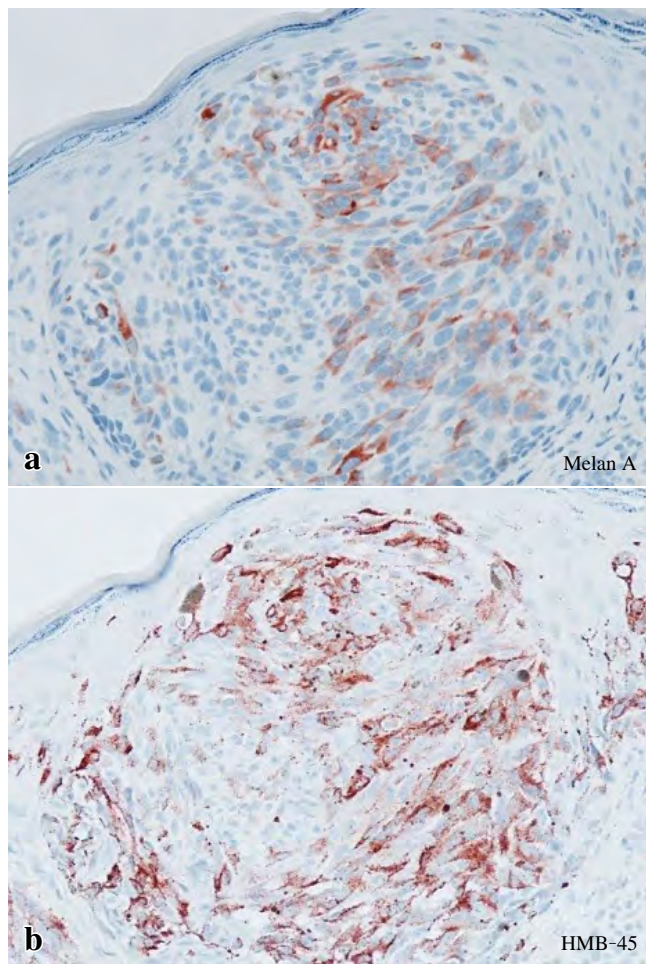
外陰部原発の悪性黒色腫の好発平均年齢は 54~68 歳, 中央値は 60 歳である<sup>4~7)</sup>。悪性黒色腫の分類は悪性黒子型, 表在拡大型, 結節型, 末端黒子型, 粘膜型, メラニン欠乏型などある<sup>8~10)</sup>。本例では初発時は結節型であったが, 再発を繰り返すたびに明らかな結節形成はなく表在拡大型, メラニン欠乏性で肉眼的には色素沈着程度の変化しか認められず再発診断が困難であった。悪性黒色腫の診断は肉眼やダーモスコープなどが最も重要といわれている。疑わしい病変の特徴は頭文字で ABCDE (A: Asymmetry, B: Borderline irregularity, C: Color variegation, D: Diameter enlargement, E: Elevation of surface, とまとめている。本例は再発回数たびに, 無色素性 (メラニン欠乏性) 病変の傾向がみられてきたため, 肉眼的な所見での再発診断



**Photo. 5** Histological findings of the tumor resected at the second relapse

a : Malignant cells are scattered under the skin (HE staining, ×40).

b : The spindle-shaped malignant cells with oval nuclei are more prominent than in Photo. 2 ; the cytoplasm contains melanin granules (HE staining, ×200).

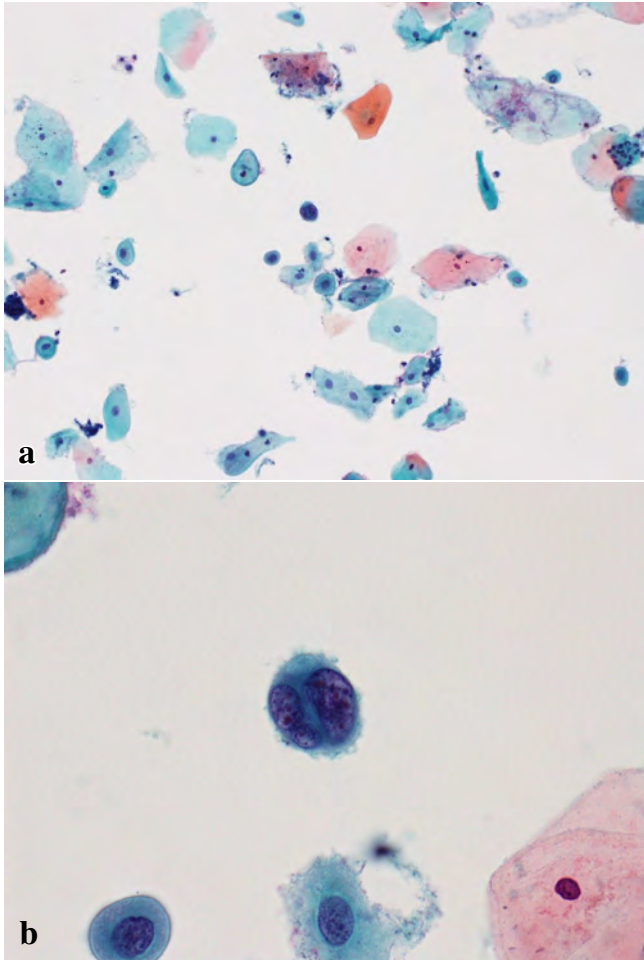


**Photo. 6** Immunohistochemistry of the second recurrent tumor  
Tumor cells showing immunoreactivity for (a) Melan A and (b) HMB-45 (×20).

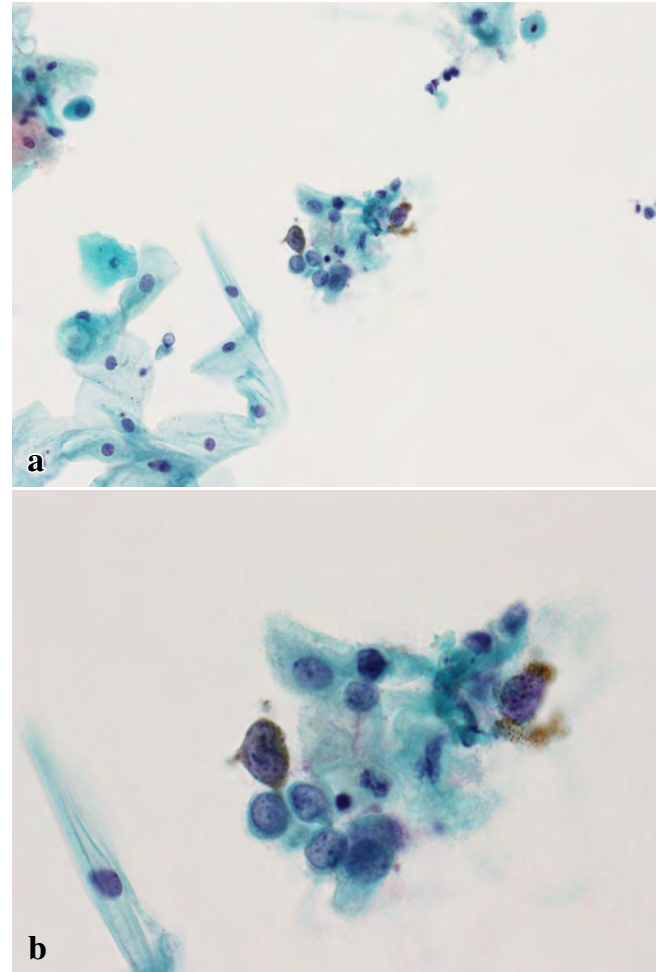
は困難となっていた。確定診断は病理組織診断だが、悪性黒色腫は生検後に血行性転移をきたしやすいことが知られており、原則禁忌である。したがって、擦過細胞診は再発の早期診断に欠かせないものと考えられる。近年、細胞診診断は直接塗抹の従来法から液状化検体細胞診に徐々に移行している。Setiaら<sup>11)</sup>は従来法と液状化検体による細胞診の2種類の方法を比較し、いずれにおいても悪性黒色腫の診断は可能であると報告した。本例においても再発を繰り返すごとに皮下組織を主体に腫瘍が分布するようになり、擦過細胞診での腫瘍細胞はごく少数のみであった。本例は再発時には液状細胞診検体を採用しており、ごく少数の腫瘍細胞でも細胞が重積せず、不要な背景の細胞が少なくなるため、診断の精度も向上すると考えられる。また悪性黒

色腫の診断の場合パパニコロウ染色だけで診断が困難な場合でも、液状化検体細胞診は追加で免疫組織化学染色を施行可能で、S-100, HMB-45, Melan A, MART-1, チロシナーゼなどの所見が診断に役に立つ有用であるとの報告もみられる<sup>12,13)</sup>。免疫組織化学染色が可能なのは従来法に比較し液状化検体細胞診が優れていると考えられる。

予後に関しては、Tcheungらは85例の婦人科領域の悪性黒色腫(外陰, 膣, 頸管)の1年5年10年の生存率はそれぞれ85%, 51%と30%と報告されている<sup>14)</sup>。Mehraらは非外陰原発の悪性黒色腫と比べ、外陰原発の悪性黒色腫のほうが比較的好転と報告されている<sup>15)</sup>。一方、外陰や膣の悪性黒色腫は再発しやすく、再発率は30~51%との報告もある<sup>5)</sup>。本例は再発を繰り返すものの、治療開始から100ヵ月担癌生存している。長期生存の理由として、再発腫瘍は遠隔転移ではなく、外陰部や膣部局所のみで経過しているためと考えられる。また外陰擦過細胞診が再発の診断に有用であり、再発治療に早期に介入できたことも



**Photo. 7** Smear of vulval scrapings  
Scattered small cells on a clear background with multinucleated cells. Malignant cells showing hyperchromasia and melanin granules in the cytoplasm (a : Papanicolaou staining,  $\times 200$ , b : Papanicolaou staining,  $\times 400$ ).



**Photo. 8** Smear of urethral scrapings  
Scattered small round cells on a clear background. The malignant cells contain coarse granules and a few melanin granules in the cytoplasm (a : Papanicolaou staining,  $\times 200$ , b : Papanicolaou staining,  $\times 400$ ).

長期生存に寄与している可能性があると考えられた。

著者らは、開示すべき利益相反状態はありません。

本論文の趣旨は第 28 回関東臨床細胞学会学術集会にて発表されたものである。

### Abstract

**Background :** We report a case of primary malignant melanoma of the vulva.

**Case :** A 64-year-old woman presented with a vulvar mass and was referred to our hospital. Cytology showed features consistent with the diagnosis of malignant melanoma. No distant metastases were found. Resection of the vulvar tumor plus dissection of the inguinal lymph nodes was carried out, followed by 6 courses of DAVFeron treatment.

Recurrence in the left labium minus was detected 25 months after the initial treatment. The recurrent tumor was resected, followed by the administration of three courses of DAVFeron. Early diagnosis of recurrence was made by brush cytology.

**Conclusion :** The present patient has survived for 100 months since the start of treatment, indicating that cytology is useful for early diagnosis of malignant melanoma.

### 文 献

- 1) Nakamoto, T., Inoue, Y., Ueki, T., Niimi, N., Iwasaki, Y. Primary amelanotic malignant melanoma of the female urethra. *Int J Urol* 2007 ; 14 (2) : 153-155.
- 2) Günther, V., Alkatout, I., Lez, C., Altarac, S., Fures, R., Cupic, H., et al. Malignant melanoma of the urethra : a rare histologic subdivision of vulvar cancer with a poor prognosis. *Case Rep Obstet*

- Gynecol 2012 ; 2012 : 385175.
- 3) Simões, M., Cunha, V., Nabais, H., Riscado, I., Jorge, A. F. Primary malignant melanoma of the uterine cervix—case report and review. *Eur J Gynaecol Oncol* 2011 ; 32 (4) : 448-451.
  - 4) Leitao, M. M. Jr. Management of vulvar and vaginal melanomas : current and future strategies. *Am Soc Clin Oncol Educ Book* 2014 : e277-281.
  - 5) Sugiyama, V. E., Chan, J. K., Shin, J. Y., Berek, J. S., Osann, K., Kapp, D. S. Vulvar melanoma : a multivariable analysis of 644 patients. *Obstet Gynecol* 2007 ; 110 (2 Pt 1) : 296-301.
  - 6) Verschraegen, C. F., Benjapibal, M., Supakarapongkul, W., Levy, L. B., Ross, M., Atkinson, E. N., et al. Vulvar melanoma at the M. D. Anderson Cancer Center : 25 years later. *Int J Gynecol Cancer* 2001 ; 11 : 359-364.
  - 7) Räber, G., Mempel, V., Jackisch, C., Hundeiker, M., Heinecke, A., Kürzl, R., et al. Malignant melanoma of the vulva. Report of 89 patients. *Cancer* 1996 ; 78 : 2353-2358.
  - 8) Collina, G. “Combined” desmoplastic melanoma of the vulva with poor clinical outcome. *Pathologica* 2011 ; 103 (6) : 337-339.
  - 9) Shetty, K. J., Prasad, H. L., Rai, S. Primary amelanotic melanoma of vulva in a young, lactating female. *Indian J Surg Oncol* 2012 ; 3 (1) : 36-37.
  - 10) Mihajlovic, M., Vljakovic, S., Jovanovic, P., Stefanovic, V. Primary mucosal melanomas : a comprehensive review. *Int J Clin Exp Pathol* 2012 ; 5 (8) : 739-753.
  - 11) Setia, N., Goulart, R. A., Leiman, G., Otis, C. N., Modem, R., Pantanowitz, L. Cytomorphology of cervicovaginal melanoma : ThinPrep versus conventional Papanicolaou tests. *Cytojournal* 2010 ; 7 : 25.
  - 12) 小野重満, 新井正秀, 新井 努, 川口美和, 葛岡美津穂, 角田新平・ほか. 膣原発悪性黒色腫の 1 例. *Kanagawa Bull Jpn Soc Clin Cytol* 2009 ; 14 : 36-40.
  - 13) Gupta, D., Malpica, A., Deavers, M. T., Silva, E. G. Vaginal melanoma : a clinicopathologic and immunohistochemical study of 26 cases. *Am J Surg Pathol* 2002 ; 26 (11) : 1450-1457.
  - 14) Tcheung, W. J., Selim, M. A., Herndon, J. E. 2nd, Abernethy, A. P., Nelson, K. C. Clinicopathologic study of 85 cases of melanoma of the female genitalia. *J Am Acad Dermatol* 2012 ; 67 (4) : 598-605.
  - 15) Mehra, T., Grözinger, G., Mann, S., Guenova, E., Moos, R., Röcken, M., et al. Primary localization and tumor thickness as prognostic factors of survival in patients with mucosal melanoma. *PLoS One* 2014 ; 9 (11) : e11.
-

## 症 例

## 穿刺吸引細胞診が診断に有用であった 淡明細胞型腎細胞癌の骨格筋転移の1例

竹下かおり<sup>1)</sup> 平木 翼<sup>2)</sup> 窪田 恵美<sup>1)</sup> 西田ゆかり<sup>1)</sup>  
田中 和彦<sup>1)</sup> 高城 千彰<sup>3)</sup> 東 美智代<sup>1)</sup> 畑中 一仁<sup>2)</sup>

鹿児島大学病院病理部・病理診断科<sup>1)</sup>, 鹿児島大学大学院医歯学総合研究科病理学分野<sup>2)</sup>, 鹿児島市医師会病院病理診断科<sup>3)</sup>

**背景:** 上皮性悪性腫瘍の骨格筋転移はまれで、報告例も少ない。今回、穿刺吸引細胞診が有用であった、淡明細胞型腎細胞癌が右上腕筋に転移したまれな症例を経験したので報告する。

**症例:** 50歳代、男性。右肩から上腕にかけての疼痛が出現し、MRIにて右上腕筋内に腫瘤を認めた。穿刺吸引細胞診では泡沫状の細胞質を有するN/Cの低い異型細胞が孤立散在性ないし集塊状に認められた。核は円形ないし類円形で、異型は目立たず、明らかな核縁の不整や明瞭な核小体は認められなかった。免疫細胞化学にてAE1/AE3, vimentin, CD10, PAX8に陽性であった。切除標本では筋肉内に淡明あるいは泡沫状の豊富な細胞質を有する腫瘍細胞の増殖を認め、広範な壊死を伴っていた。免疫組織化学の結果は免疫細胞化学と同様であった。4年前に切除された淡明細胞型腎細胞癌と同様の所見であり、その骨格筋転移と診断した。

**結論:** 腎腫瘍の穿刺吸引細胞診はほとんど行われていないが、本例のように転移巣の穿刺吸引細胞診等できわめてまれながら腎細胞癌に遭遇する可能性があるため、その細胞所見を認識しておくことは診断の一助となると考える。

**Key words:** Clear cell renal cell carcinoma, Skeletal muscle, Needle aspiration cytology, Metastasis, Case report

### I. はじめに

上皮性悪性腫瘍の骨格筋転移は0.03~17.5%と幅がある

A case of clear cell renal cell carcinoma with metastasis to the skeletal muscle, diagnosed by needle aspiration cytology

Kaori TAKESHITA<sup>1)</sup>, C. T., I. A. C., Tsubasa HIRAKI<sup>2)</sup>, M. D., Emi KUBOTA<sup>1)</sup>, C. T., I. A. C., Yukari NISHIDA<sup>1)</sup>, C. T., I. A. C., Kazuhiko TANAKA<sup>1)</sup>, C. T., I. A. C., Chiaki TAKI<sup>3)</sup>, M. D., Michiyo HIGASHI<sup>1)</sup>, M. D., Kazuhito HATANAKA<sup>2)</sup>, M. D.

<sup>1)</sup>Department of Pathology, Kagoshima University Hospital

<sup>2)</sup>Department of Pathology, Kagoshima University Graduate School of Medical and Dental Sciences

<sup>3)</sup>Department of Pathology, Kagoshima Medical Association Hospital  
論文別刷請求先 〒890-8544 鹿児島県鹿児島市桜ヶ丘8の35の1  
鹿児島大学大学院医歯学総合研究科病理学分野 畑中一仁

平成28年2月12日受付

平成28年5月24日受理

ものの発生頻度は少ない<sup>1)</sup>。原発性軟部悪性腫瘍と骨格筋転移との鑑別は治療法の選択と予後の観点から重要であるが、画像検査での鑑別はしばしば困難であり、細胞診や組織診が必要となる。

今回、われわれは穿刺吸引細胞診にて診断を推定しえた、右上腕筋に転移した淡明細胞型腎細胞癌の1例を経験したので報告する。

### II. 症 例

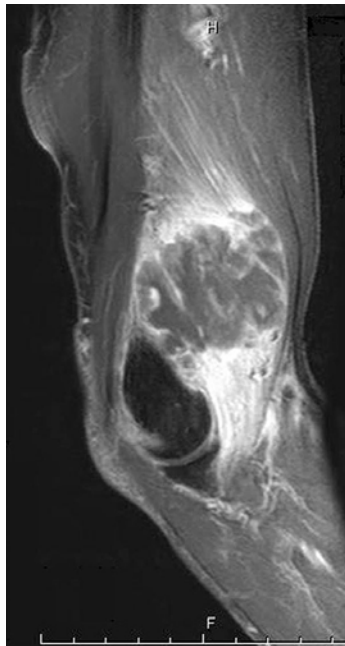
**患者:** 50歳代、男性。

**既往歴:** 4年前、左腎癌（淡明細胞型腎細胞癌）。

**生活歴, 家族歴:** 特記事項なし。

**現病歴:** 4年前に左腎癌を切除し、以後再発・転移は認められなかった。2ヵ月前に右肩から上腕の疼痛を自覚し、MRI検査にて右上腕筋内に径4cm大の腫瘤を認めた。T2





**Photo. 1** Magnetic resonance image (T2-weighted) showing the intra-muscular tumor at the right elbow on the sagittal plane

強調画像で中心部は低信号、辺縁は周囲筋肉に比してわずかに高信号であった (Photo. 1)。画像診断では肉腫もしくは転移性腫瘍が疑われた。同部の穿刺吸引細胞診で腎癌の転移が強く疑われ、腫瘍切除術が施行された。

### III. 細胞学的所見

穿刺吸引細胞診では、少量の壊死性背景に孤立散在性あるいは小～中型集塊状に異型細胞を認めた (Photo. 2a)。異型細胞は緩い結合性を示し、N/C比は低く、核は類円形で軽度の大小不同がみられたが、核クロマチンの増量や核小体は目立たず、核縁の肥厚もみられなかった (Photo. 2b)。細胞質は豊富で、泡沫状ないしレース状を呈し (Photo. 2c)、顆粒状のPAS反応陽性物質を認めた (Photo. 2d)。免疫細胞化学では、AE1/AE3, vimentin, CD10, PAX8に陽性であった (Photo. 3)。

### IV. 組織学的所見

切除検体では、骨格筋内に最大径4.5 cmの境界明瞭で白色調の分葉状腫瘍を認め、組織学的には、狭細な線維血管性間質に囲まれたシート状あるいは胞巣状を示す異型細胞

が密に増殖しており、大小の壊死が目立った。異型細胞は細胞境界明瞭で、淡明あるいは泡沫状の豊富な細胞質を有しており、軽度腫大した類円形核を認めた (Photo. 4)。なお、核小体は低倍率 (100倍) で認識できなかった。免疫組織化学の結果は免疫細胞化学と同様であった。

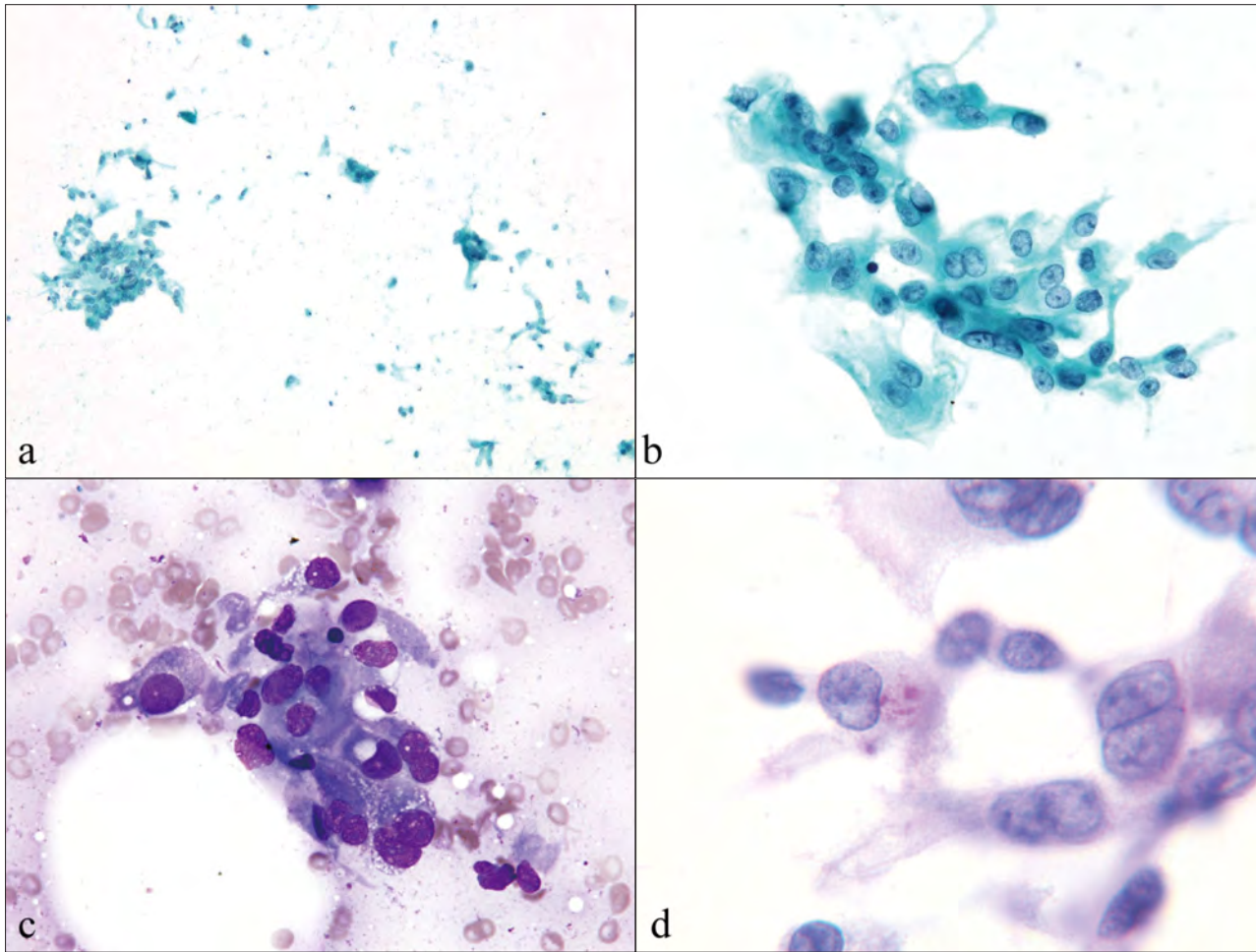
これらの所見は既往の腎癌 (淡明細胞型腎細胞癌, 異型度II (G2), Fuhrman分類 grade 2)と同様であり (Photo. 5), 淡明細胞型腎細胞癌の転移と診断した。なお, FDG-PETを含めて全身検索を行ったが, その他に転移を疑う所見は認められず, 右上腕筋内のみの単発転移であった。

## V. 考 察

腎細胞癌は腎尿路系腫瘍のなかで予後の悪いものの一つであり, その大きな原因として早期発見が困難なこと, 転移の様式が多彩かつ不規則であること等が挙げられる。また, 早期から転移をきたしやすく, 治癒切除後長期を経過した後に再発が顕在化することも知られている<sup>2)</sup>。転移は血行性を主体に, リンパ行性および播種によって生じ, 大西らによる剖検例の検討では, 肺, 肝, 脳, 骨, リンパ節の順に転移が多いが, 骨格筋への転移例はまれであり<sup>3)</sup>, 腎細胞癌の剖検例の検討では骨格筋転移は0.4%の頻度との報告がある<sup>4)</sup>。

一方, 骨格筋への転移61例の検討では, 原発巣として生殖器腫瘍 (24.6%), 消化管腫瘍 (21.3%), 尿路系腫瘍 (16.4%), 悪性黒色腫 (13.1%) が頻度の高いものとして報告されている<sup>1)</sup>。また, 軟部組織への転移121例の検討では, 原発巣は肺癌38例 (31.4%), 腎癌14例 (11.6%), 結腸癌9例 (7.4%) の順に多く, 転移部位の筋については大腿筋 (20%), 腸腰筋 (9.3%), 臀筋 (7.9%) の順に多いとされている<sup>5)</sup>。最近検討された腎細胞癌の骨格筋転移21例の検討では, 転移部位の筋肉は体幹 (83.8%), 上肢 (12.5%), 下肢 (2.8%), 舌 (1.4%) で, 病理組織学的には17例が淡明細胞型腎細胞癌で, Fuhrman分類は grade 2-4まで確認されているが, その約半数が grade 3である<sup>6)</sup>。残りの4例中, 1例は嫌色素性腎細胞癌で, その他は不明となっている。原発巣の内容や転移部位の筋肉についての報告はさまざまであり, さらなる症例の蓄積が必要と考えるが, 腎細胞癌の既往歴を有する骨格筋腫瘍症例では頻度は低いものの, 本例のように転移の可能性も念頭におく必要があると考えられる。なお, 腫瘍の骨格筋転移がまれである理由としては, 筋肉内の物理的な運動, 筋肉内のpH変動, 乳酸蓄積, その他の代謝産物の影響で腫瘍細胞が生着しにくいこと等が推測されている<sup>7)</sup>。

腎腫瘍穿刺吸引細胞診は播種や出血の危険を伴うため通



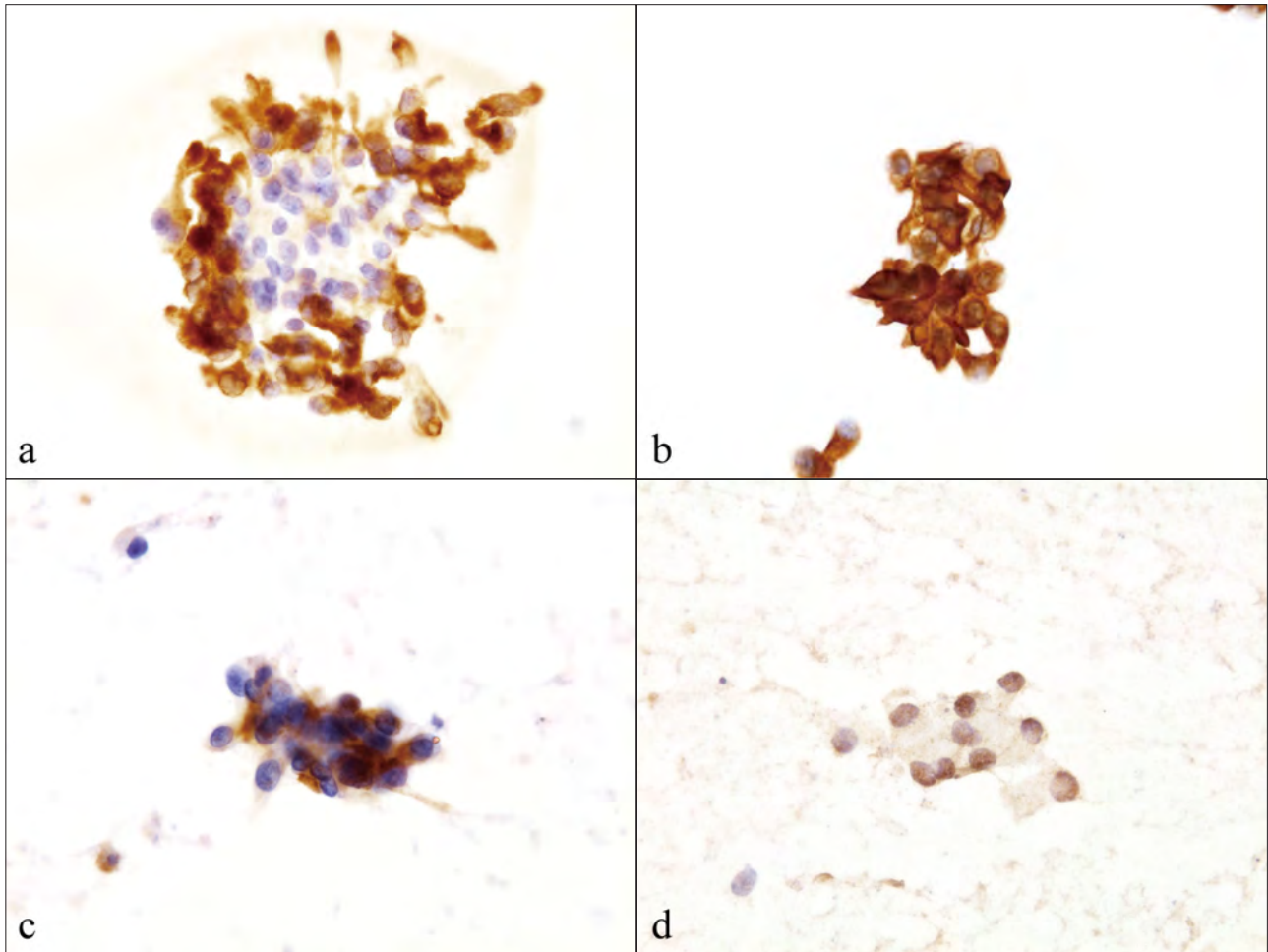
**Photo. 2** Findings of needle aspiration cytology of the tumor. a, b : Isolated scattered cells or irregular clusters of neoplastic cells with low nuclear to cytoplasmic ratios. The nuclei show slightly irregular nuclear contours, with small and inconspicuous nucleoli (Pap. staining, a,  $\times 10$ , b,  $\times 40$ ). c : The tumor cells showing abundant vacuolated cytoplasm (Giemsa staining,  $\times 40$ ). d : PAS-positive intracytoplasmic granular material (PAS staining,  $\times 100$ ).

常はほとんど行われず、腎盂内に露出した腎癌が尿中に剥離したものをみる場合を除いて、腎癌の細胞像に接する機会は少ない。報告されている明細胞型腎細胞癌の穿刺吸引細胞像によると、細胞質は空胞状から顆粒状で、N/C比は低く、核は中央もしくは偏在性である<sup>8)</sup>。また、核の性状は異型度で異なり、低異型度 (Fuhrman 分類 grade 1-2) では核縁は平滑ないし軽度の不整で、核小体は高倍率で確認しうる。高異型度 (Fuhrman 分類 grade 3-4) では核の不整が増し、多形性や bizarre 核がみられ、低倍率で明瞭な核小体も観察される。本例は低異型度に相当する細胞所見であり、組織像も異型度 II (G2), Fuhrman 分類 grade 2 であった。なお、本例で認められたように、PAS 染色では細胞質内のグリコーゲンが顆粒状に陽性となる。

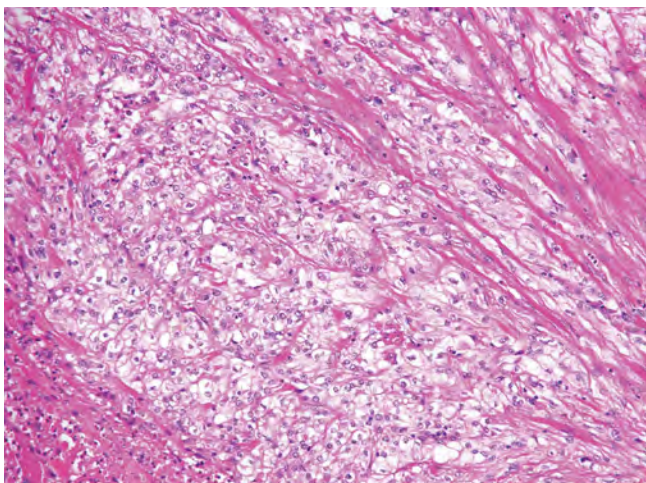
転移性腎細胞癌の同定には上皮性マーカーに加えて、renal cell carcinoma marker (RCCma) や CD10 が使用され

てきた。近年ではウォルフ管およびミューラー管由来臓器の発生に関与する転写因子の PAX2 および PAX8 が腎細胞癌やミューラー管由来の腫瘍のマーカーとして有用であることが報告され、特に PAX8 は感度が高いとされており<sup>9)</sup>、CD10 と PAX8 の両者の陽性像 (びまん性、強陽性) が転移性腎細胞癌を示唆する所見として重要である<sup>8)</sup>。本例では筋肉内の腫瘍において AE1/AE3, vimentin, CD10 および PAX8 が陽性であり、形態像と併せて腎明細胞型腎細胞癌に一致する所見であった。

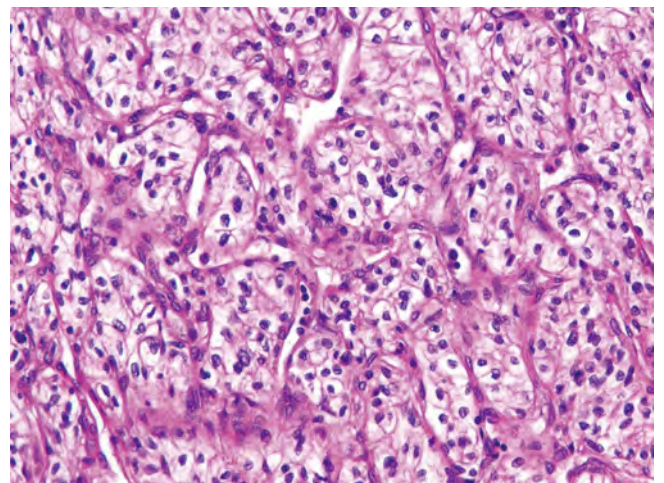
穿刺吸引細胞診が診断に有用であった腎細胞癌の骨格筋転移を報告した。まれながら悪性腫瘍の骨格筋転移は存在するため、骨格筋腫瘍に遭遇した場合は転移の可能性も鑑別に加えることが重要で、本例のように日常ではみる機会の少ない腎癌のような細胞所見も認識しておくことは診断の一助になると考える。



**Photo. 3** Immunocytochemical findings of the tumor. The tumor cells are positive for (a) AE1/AE3, (b) vimentin, (c) CD10, and (d) PAX8 ( $\times 40$ ).



**Photo. 4** Histological findings of the resected tumor. The tumor cells have round to oval-shaped nucleoli and abundant clear cytoplasm (HE staining,  $\times 20$ ).



**Photo. 5** Histological findings of the primary renal cell carcinoma. The morphological features of the tumor are consistent with those of low grade clear cell renal cell carcinoma, and resemble the findings of the intramuscular metastatic tumor (HE staining,  $\times 20$ ).

筆者らは開示すべき利益相反状態はありません。

本論文の要旨は第 56 回日本臨床細胞学会総会 (2015 年 6 月, 島根) で報告した。

### Abstract

**Background** : Skeletal muscle metastasis from renal cell carcinoma (RCC) is rare. In this paper, we report a case of RCC with metastasis to the right brachial muscle diagnosed by fine needle aspiration cytology (FNAC).

**Case** : A male in his fifties who had undergone resection of a RCC 4 years previously presented to us with a swelling and pain in the right elbow. Magnetic resonance imaging revealed a mass in the right brachial muscle. FNAC revealed tumor cells that were scattered or formed irregular aggregates, had vacuolated cytoplasm and round to oval nuclei, and low nuclear to cytoplasmic ratios, but no marked irregular nuclear contours or conspicuous nucleoli. Histopathology of the resected mass revealed proliferating tumor cells with round to oval-shaped nucleoli and abundant clear cytoplasm, with necrosis. Moreover, immunocytochemical and immunohistochemical studies showed that the tumor cells were positive for AE1/AE3, vimentin, CD10 and PAX8. These findings were consistent with the morphological characteristics of the clear cell RCC resected 4 years previously. The final diagnosis was clear cell RCC with skeletal muscle metastasis.

**Conclusion** : Although cytology is not commonly performed for the diagnosis of RCC, it is important to recognize the cytological features of RCC in cases of RCC with metastasis.

### 文 献

1) Surov, A., Hainz, M., Holzhausen, H. J., Arnold, D., Katzer, M.,

Schmidt, J., et al. Skeletal muscle metastases : Primary tumours, prevalence, and radiological features. *Eur Radiol* 2010 ; 20 : 649-658.

- 2) 永井勅久, 伊賀瀬道也, 越智雅之, 永井彩子. 切除 15 年後に多発性再発を来たした腎細胞癌の 1 症例. *日老医誌* 2007 ; 44 : 747-750.
- 3) 大西哲郎, 町田豊平, 増田富士男, 荒井由和. 腎細胞癌の術後転移に関する臨床および病理組織学的検討. *日泌尿会誌* 1984 ; 75 : 681-687.
- 4) Nabeyama, R., Tanaka, K., Matsuda, S., Iwamoto, Y. Multiple intramuscular metastases 15 years after radical nephrectomy in a patient with stage IV renal cell carcinoma. *J Orthop Sci* 2001 ; 6 : 189-192.
- 5) Damron, T. A., Heiner, J. Distant soft tissue metastases : a series of 30 new patients and 91 cases from the literature. *Ann Surg Oncol* 2000 ; 7 : 526-534.
- 6) Haygood, T. M., Sayyouh, M., Wong, J., Lin, J. C., Matamoros, A., Sandier, C., et al. Skeletal muscle metastasis from renal cell carcinoma : 21 cases and review of the literature. *Sultan Qaboos Univ Med J* 2015 ; 15 : e327-337.
- 7) 佐竹直哉, 大野芳正, 吉岡邦彦, 坂本 昇, 竹内尚史, 橋 政昭. 腎癌腸腰筋転移の一例. *日泌尿会誌* 2009 ; 100 : 495-499.
- 8) Lew, M., Foo, W. C., Roh, M. H. Diagnosis of metastatic renal cell carcinoma on fine needle aspiration cytology. *Arch Pathol Lab Med* 2014 ; 138 : 1278-1285.
- 9) Knoepp, S. M., Kunju, L. P., Roh, M. H. Utility of PAX8 and PAX2 immunohistochemistry in the identification of renal cell carcinoma in diagnostic cytology. *Diagn Cytopathol* 2012 ; 40 : 667-672.

## 症 例

## バリウム誤嚥の2例

## ——異なる経過で採取された細胞診のマクロファージ内結晶の比較——

宋 美紗 中島 麻智 尾崎 友美 堀岡 良康

木村 勇人

市立伊丹病院病理診断科

背景：バリウムを用いた胃がん検診が広く行われており、そのまれな偶発症として誤嚥がある。バリウム誤嚥後、異なる経過で採取された細胞診を比較しマクロファージ内の結晶の経時的変化について考察する。

症例：症例1：74歳，女性。胃透視施行直後に撮影された胸部X線で少量のバリウム誤嚥を指摘され約3時間後に気管支肺胞洗浄液（BALF）の細胞診検査が施行された。

症例2：69歳，男性。胃痛検診でバリウム服用した3日後に全身倦怠感が出現し、15日後に胸部X線画像で大量のバリウム誤嚥を指摘され、24日後にBALFの細胞診検査と経気管支的肺生検（TBLB）が施行された。

いずれの症例においても背景およびマクロファージ内に複屈折性を示す不定形～立方状結晶を認めた。症例1に比して症例2では多くの結晶がマクロファージ内に取り込まれ、一部で結晶構造が不明瞭化し複屈折性が失われていた。

結論：誤嚥したバリウムの多くは長期間にわたり肺胞内および間質中に残存するが、一部はマクロファージにより貪食される。

**Key words** : Barium aspiration, Birefringent crystals, Crystal-laden macrophages, Case report

## I. はじめに

バリウムは消化管造影や嚥下機能検査等に用いられる薬剤で胃がん検診においても広く使用されている。バリウム誤嚥はそのまれな偶発症であるが、高齢者や脳梗塞後、神経筋疾患などの基礎疾患がある場合はその頻度が高くなる<sup>1)</sup>。バリウム誤嚥による主な症状は肺胞に貯留したバリ

ウムが血液の酸素化を妨げることによって引き起こされる呼吸機能低下である。少量である場合は自覚症状がないが、吸引量が多い場合は致死的な呼吸不全となりうる<sup>2)</sup>。

## II. 症 例 1

患 者：74歳，女性。

主 訴：バリウム誤嚥。

既往歴：濾胞性リンパ腫，糖尿病，狭心症，膀胱癌，頸椎症

現病歴・入院後経過：食事時にときどきむせがあった。近医でバリウムによる胃透視を行い、施行後に撮影した胸部単純X線で右中葉に気管支に沿った陰影を認めバリウム誤嚥と診断され当院呼吸器内科を紹介された（Photo. 1）。誤嚥の約3時間後に気管支内視鏡を用いた洗浄が行われ同時に気管支肺胞洗浄液（bronchoalveolar lavage fluid, BALF）による細胞診が施行された。自覚症状はなく、誤嚥

Two cases of barium aspiration—Evaluation of the temporal changes of the barium crystals in macrophages—

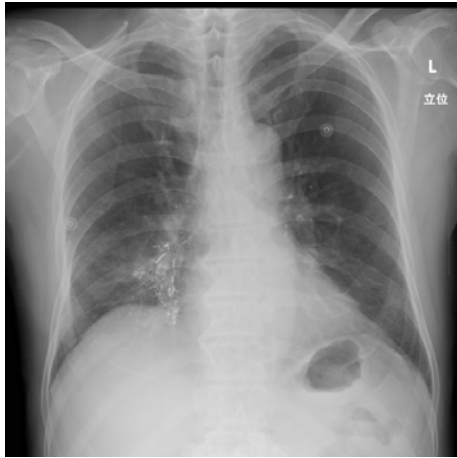
Misa SONG, M. D., Machi NAKAJIMA, C. T., J. S. C., Tomomi OZAKI, C. T., J. S. C., Yoshiyasu HORIOKA, C. T., I. A. C., Hayato KIMURA, M. D.

Department of Diagnostic Pathology, Itami City Hospital

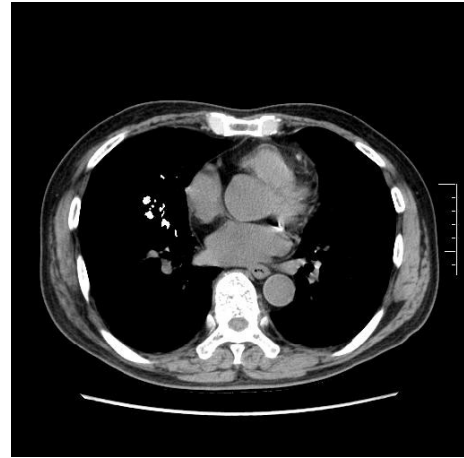論文別刷請求先 〒664-8540 兵庫県伊丹市昆陽池1の100 市立伊丹病院病理診断科 宋 美紗

平成28年3月9日受付

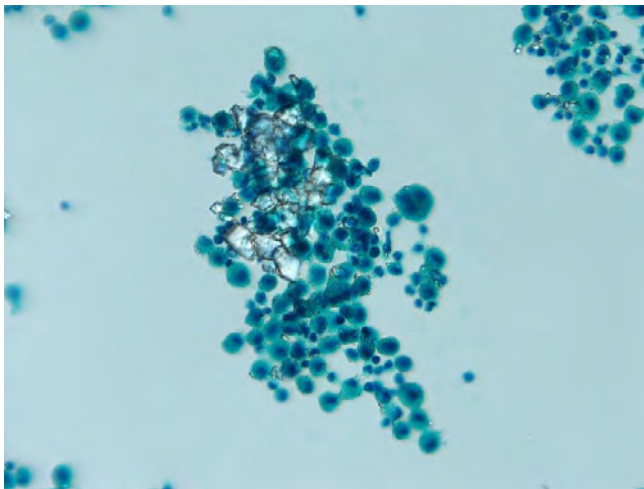
平成28年5月23日受理



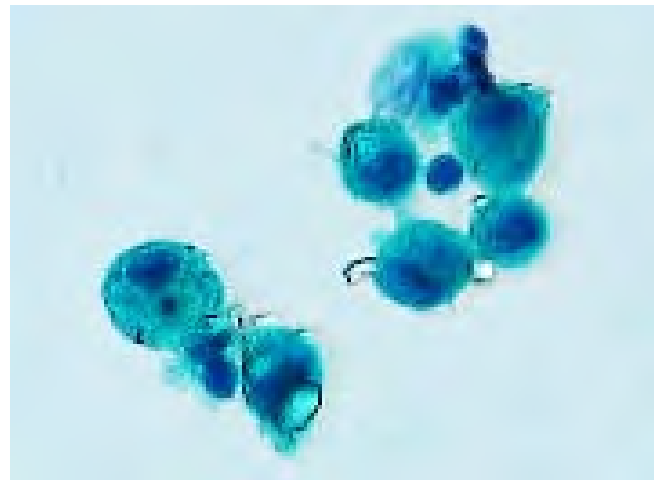
**Photo. 1** Frontal chest radiograph showing deposition of barium in the airways in bronchioles of the right middle lobe.



**Photo. 2** Computed tomographic image showing barium deposits in the right middle lobe even at one year after the barium aspiration.



**Photo. 3** Macrophages are seen gathered around a clump of barium crystals (Pap. staining,  $\times 10$ ).



**Photo. 4** A few crystal-laden macrophages are seen (Pap. staining,  $\times 40$ ).

性肺炎の予防のため抗生剤投与を行い退院となった。約1年後に撮影された胸部X線および胸部CTで右中葉S5にバリウムの残存が確認された (Photo. 2)。

入院時現症：BT：36.7℃，BP：164/85 mmHg，HR：90/分，SpO<sub>2</sub>：98% (Room Air)

提出検体に白色沈殿物を認め、検鏡下で多数の立方状～不定形の結晶を認めた。結晶は集塊を形成し、周囲に小型のマクロファージが出現していた (Photo. 3)。少数であるが結晶を内部に取り込んだマクロファージもみられた (Photo. 4)。偏光顕微鏡でこれらの結晶の複屈折性を確認した。

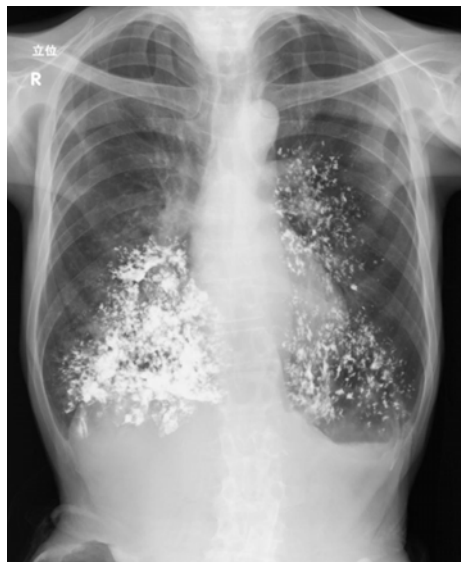### III. 症 例 2

患 者：69歳，男性。

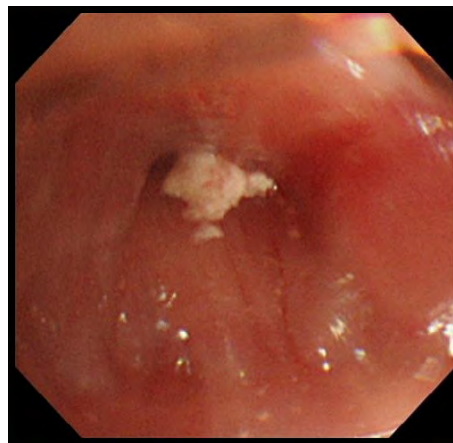
主 訴：呼吸困難。

既往歴：糖尿病。

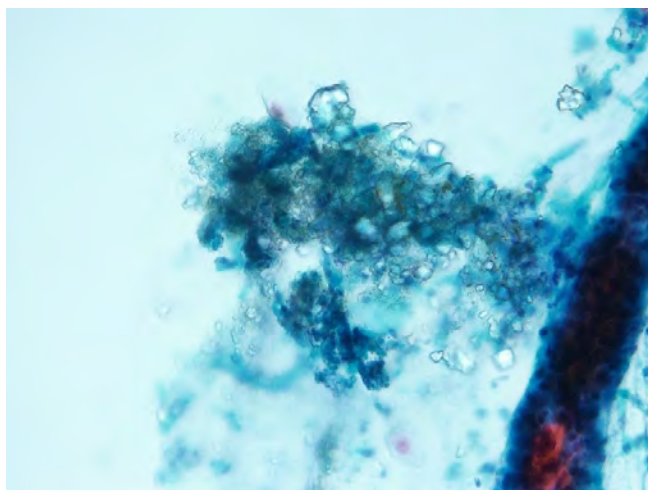
現病歴・入院後経過：約4年前より進行性の嚥下障害および構音障害のため近医神経内科通院中であった (入院後に前頭側頭型認知症，進行性球麻痺と診断された)。胃癌検診でバリウム 200 ml を内服した3日後に，発熱と全身倦怠感が出現した。イレウスとして治療されたが改善せず，呼吸困難が出現したため当院呼吸器内科を紹介された。バリウム服用15日後に胸部X線 (Photo. 5) および胸部CTで



**Photo. 5** Frontal chest radiograph showing massive alveolar depositions of barium in both lungs.



**Photo. 6** Bronchial endoscopic examination shows adhesive white material in a segmental bronchus.



**Photo. 7** A clump of crystals infiltrated by macrophages and also crystal-laden macrophages are seen (Pap. staining,  $\times 20$ ).

両肺にバリウムの大量誤嚥と感染性肺炎が指摘され抗生剤等で加療された。24日後に気管支内視鏡が施行された。可視範囲の亜区域支までには明らかな粘膜傷害は指摘できなかったが、除去が困難な白色物質の固着を認めた (Photo. 6)。BALF から細胞診検査, B7a から経気管支的肺生検 (transbronchial lung biopsy, TBLB) が行われた。

BT : 36.5°C, BP : 91/68 mmHg, HR : 100/分, RR : 24/分, SpO<sub>2</sub> : 81% (Room Air)

動脈血ガス : pH : 7.48, pO<sub>2</sub> : 51 mmHg, pCO<sub>2</sub> : 31.6 mmHg, HCO<sub>3</sub><sup>-</sup> : 23 mmol/l, sO<sub>2</sub> : 88.7% (Room Air)

提出検体には白色粘稠な物質が含まれていた。検鏡下

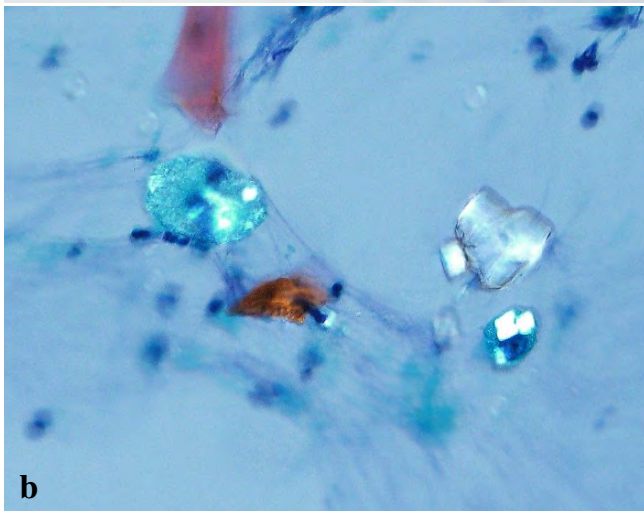
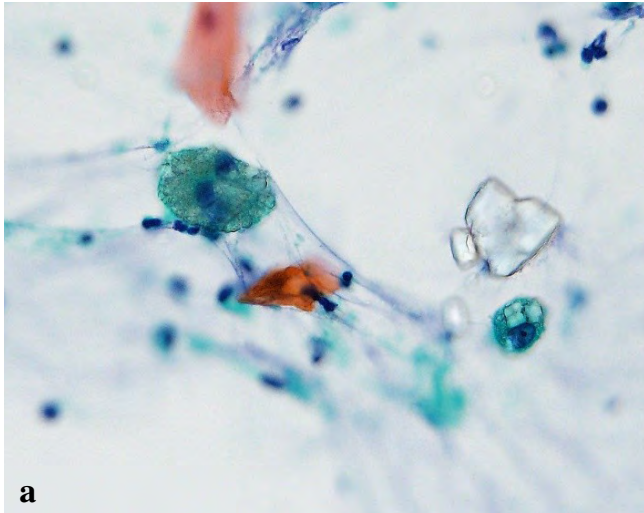
で、良性上皮成分と好中球を含む炎症細胞とともに複屈折性を示す不定形～立方状結晶を多数認めた。結晶の集塊内部および集塊周囲に結晶を取り込んだマクロファージが多数出現していた (Photo. 7)。マクロファージ内の結晶は背景の結晶よりも小型で細粒状～泡沫状であった (Photo. 8)。TBLB の組織では肺胞内に複屈折性を示す結晶が充満していた。肺胞内および肺胞隔壁に結晶貪食マクロファージが出現していた。炎症所見は軽微で、肺胞隔壁に軽度のリンパ球浸潤が認められるのみであった (Photo. 9, 10)。

#### IV. 比較・検討

バリウム誤嚥3時間後に採取された症例1に比べ24日後に採取された症例2では貪食マクロファージは大型であり、その数も多い。マクロファージ内の結晶は立方状から小立方状、細粒状と変化し、結晶構造が不明瞭化し複屈折性が失われているようである。時間経過にしたがってより多くのバリウムがマクロファージに貪食されていることが示唆される。

#### V. 考 察

検査で用いられるバリウムの主成分は硫酸バリウム (BaSO<sub>4</sub>) である。バリウム (Ba) は生体内にも微量に含まれる元素で、カルシウム (Ca) と類似した代謝経路をもつと考えられており、炭酸バリウム (BaCO<sub>3</sub>) 等の化合物として骨に蓄積している。BaSO<sub>4</sub>は不溶性化合物であり毒性を示すことはないが、吸収されにくい沈着した組織に長期に渡り残存する。バリウム沈着部位の炎症像はリンパ球とマクロファージを主体とした軽微なものであり、肺炎

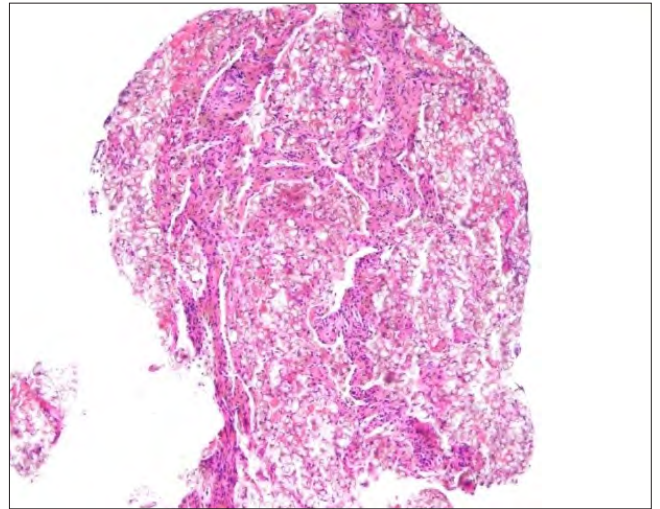


**Photo. 8** a : The barium crystals in the macrophages are cuboid (right) or granular (left) (Pap. staining,  $\times 40$ , normal microscopy).  
b : The barium crystals showing birefringence under polarized light microscopy. The granular crystals appeared to lose their birefringence (Pap. staining,  $\times 40$ ).


像を認める場合は胃酸の吸引や感染性肺炎の合併を疑わなくてはならない<sup>3)</sup>。まれであるがバリウム製剤に含まれる添加物に対する化学肺炎<sup>4)</sup>やアナフィラキシーショック<sup>5)</sup>と考えられる報告もある。

誤嚥したバリウムは少量であれば痰として排出もしくは吸収されるが、大部分は長期間にわたって残存する。放射線画像による検討では、誤嚥したバリウムの多くは残存し、気管支のより末梢側に移動する可能性があるとしている<sup>6)</sup>。

症例1のように誤嚥量が少量である場合は無症状であり、気づかれないまま放置される症例があると考えられる。このような無自覚の患者から採取された呼吸器領域の



**Photo. 9** Foreign material filling the alveolar spaces (HE staining,  $\times 2$ ).



**Photo. 10** The crystals showing birefringence under polarized light microscopy. Crystal-laden macrophages are found within the interstitium and alveolar spaces (HE staining,  $\times 20$ ).

細胞診で思いがけず検体中にバリウムが含まれる可能性がある。2~30  $\mu\text{m}$ の白色透明、立方状~不整形の複屈折性を示す結晶および結晶貪食マクロファージを確認すればバリウム誤嚥の可能性について言及できるであろう。細胞診でみられる複屈折性を示す結晶にはシリカやタルク、喀痰細胞診ではBlue bodies (炭酸カルシウム)などがあり、まれであるが重晶石等のBaSO<sub>4</sub>を多く含む鉱石の粉塵の吸入による良性の塵肺症としてバリウム症がある<sup>7)</sup>ために、診断する前にバリウム検査の有無や職業歴などを確認する必要がある。

症例1の患者は食事時のむせがあり、症例2の患者は球麻痺症状を示して神経内科通院中であつたが、バリウム服



用の際の間診票には嚥下機能に関する質問事項はなく誤嚥の危険性の高い患者と把握されなかった。症例2では200 mlの全量を短時間で飲み干すように指導されており、付き添いの看護師も誤嚥に気づくことができなかった。誤嚥の危険性が高い者に安易にバリウム検査を実施すべきではなく、問診内容および「一気に飲む必要はない」ことを周知させるなどの改善が望まれるところである<sup>1)</sup>。

## VI. 結 語

誤嚥したバリウムの多くは肺胞内や間質に長期間残存するが、一部はマクロファージにより貪食される。

著者らは開示すべき利益相反状態はありません。

謝辞 2症例の臨床情報を提供して下さいました当院呼吸器内科高田哲男先生、細井慶太先生に深謝致します。

## Abstract

**Background** : Barium contrast is commonly used for gastric cancer screening, and barium aspiration is a rare complication of the procedure. The temporal changes of barium crystals in the macrophages were evaluated and compared in two cases of barium aspiration by sampling carried out at different time-points.

**Case** : Case 1 : A 74-year-old woman underwent an upper gastrointestinal barium study. A chest X-ray taken immediately after the study revealed barium aspiration. She was immediately admitted to our hospital for bronchial lavage, and the bronchoalveolar lavage fluid (BALF) was sent for cytological testing.

Case 2 : A 69-year-old man underwent an upper gastrointestinal bar-

ium study. A chest X ray taken 15 days later revealed massive barium aspiration. BALF cytological testing and transbronchial lung biopsy (TBLB) were performed 24 days later.

Birefringent crystals were seen in the BALF in both cases. A higher number and volume of crystal-laden macrophages were seen in Case 2. With time, the crystals in the macrophages became smaller with the loss of their birefringence.

**Conclusion** : The accidentally aspirated barium crystals mostly remain within the interstitium and alveolar spaces for a long period, and only a small amount of barium is phagocytosed by macrophages.

## 文 献

- 1) 大熊るり, 植松海雲, 藤島一郎, 向井愛子. 胃集団検診における誤嚥について—上部消化管造影時のバリウム誤嚥とその対策—. *リハ医* 2002; 39 : 180-185.
- 2) Santos, C. F., Steen, B. Aspiration of barium contrast. *Case Rep Pulmonol* 2014; 2014 : 215832.
- 3) Varatharaj, A., Roome, C., Allsup, S. Barium aspiration. *QJM* 2012; 105 : 9 : 903-904.
- 4) Hundemer, G. L., Kumar, V., Vaduganathan, M. Large-volume barium aspiration. *Proc (Bayl Univ Med Cent)* 2015; 28 (2) : 183-184.
- 5) 藤原和美, 原 泉, 長花晴樹, 大西泰憲, 木津裕州, 玉尾博康. バリウム製剤により惹起されたと考えられるアナフィラキシーショックの一例. *日内会誌* 1983; 7 : 921-924.
- 6) Voloudaki, A., Ergazakis, N., Gourtsoyiannis, N. Late changes in barium sulfate aspiration : HRCT features. *Eur Radiol* 2003; 13 (9) : 2226-2229.
- 7) Doig, A. T. Baritosis : a benign pneumoconiosis. *Thorax* 1976; 31 : 30-39.

## 症 例

## Diethylstilbestrol 暴露歴のない腔原発明細胞腺癌の 1 例

玉手 雅人<sup>1,2)</sup> 長尾沙智子<sup>1,2)</sup> 松浦 基樹<sup>1)</sup> 郷久 晴朗<sup>1)</sup>  
 杉田真太郎<sup>3)</sup> 田中 綾一<sup>1)</sup> 岩崎 雅宏<sup>1)</sup> 齋藤 豪<sup>1)</sup>

札幌医科大学産婦人科学講座<sup>1)</sup>, 市立釧路総合病院産婦人科<sup>2)</sup>, 札幌医科大学病院病理診断科病理部<sup>3)</sup>

背景：腔原発の悪性腫瘍はまれであり，発生部位によっては視認が困難となるため，発見が遅れることもある。また，組織型は大半が扁平上皮癌であり，腺癌は稀少である。腺癌の場合は，Diethylstilbestrol（以下，DES）の暴露や中腎管の遺残，泌尿生殖臓器の奇形が Adenosis を引き起こし腔明細胞腺癌の病因となった可能性が指摘されている。そのため，化学物質の暴露歴や遺伝的素因を聴取し，細胞診と組織診によって診断をつけて治療を行う必要がある。

今回，われわれはDES暴露歴や泌尿/生殖器系奇形のない腔原発明細胞腺癌の1例を経験したので報告する。

症例：閉経後の1経妊の女性。DES暴露歴はなく，腔壁の内膜症や生殖器の形態異常は認めなかった。手術前の生検と画像診断の結果から腔原発明細胞腺癌，臨床進行期I期であると診断し，根治手術を受けることを勧めたが，患者の宗教的思念や希望に応じて病巣を局所的に全層切除することを選択された。術後診断は，腔癌 FIGO I 期 pT1pNXpM0 であり切除断端に癌は認められなかった。しかし癌の根治性を高めるために術後補助化学療法として Pacritaxel/Carboplatin 療法（以下，TC 療法）を6コース施行された。最終治療から3年以上無病生存中である。

結論：腔原発明細胞腺癌は非常にまれであり，予後不良である場合も多い。われわれは早期発見に努めるため，腔壁の観察や有症状部位からの細胞診や組織生検による診断を行うべきである。

**Key words** : Vagina, Clear cell adenocarcinoma, Adenosis, Local resection

## I. 緒 言

腔癌は婦人科悪性腫瘍の1~2%であり，組織型のほとんどが扁平上皮癌であり，腺癌はまれである。腺癌の占める割合は8%程度と低く，明細胞腺癌症例はさらに稀少である<sup>1)</sup>。1970年代，米国で切迫流産の治療として服用したDiethylstilbestrol（DES）製剤が胎生期の女性器障害や癌を誘発すると，Herbstらが報告した<sup>2)</sup>。しかし，本邦の妊婦では暴露歴がない，もしくは多量には投与されていない場合が多く，腔明細胞腺癌の症例報告においてもDESとの関連を示唆する論文はない。また，腔中部には腺組織は存在しないため，腺癌発生母地としてadenosisや子宮内膜症，中腎管の遺残が考えられている。

今回，DESや子宮内膜症に起因せず，腺癌の発生母地となりうる生殖器奇形を認めない腔原発明細胞腺癌症例を経

A case with no history of exposure to diethylstilbestrol with vaginal clear cell adenocarcinoma

Masato TAMATE<sup>1,2)</sup>, M. D., Sachiko NAGAO<sup>1,2)</sup>, M. D., Motoki MATSUURA<sup>1)</sup>, M. D., Seiro SATOHISA<sup>1)</sup>, M. D., Shintaro SUGITA<sup>3)</sup>, M. D., Ryoichi TANAKA<sup>1)</sup>, M. D., Masahiro IWASAKI<sup>1)</sup>, M. D., Tsuyoshi SAITO<sup>1)</sup>, M. D.

<sup>1)</sup>Department of Obstetrics & Gynecology, Sapporo Medical University

<sup>2)</sup>Department of Obstetrics & Gynecology, Kushiro City General Hospital

<sup>3)</sup>Department of Clinical Pathology, Sapporo Medical University Hospital

論文別刷請求先 〒085-0822 北海道釧路市春湖台1の12 市立釧路総合病院産婦人科 玉手雅人

平成28年3月10日受付

平成28年5月24日受理

験した。細胞診と組織診にて診断し、集学的治療が行われた。腔腺癌の発生に関する考察と今回施行された治療経過を報告する。

## II. 症 例

患 者：53歳，閉経50歳。

主 訴：不正性器出血。

妊娠歴：1経妊1経産。

手術歴/家族歴：なし。

合併症：肥満症（BMI：30），高血圧，内膜症既往なし。

現病歴：月経期から閉経後にかけては困難症状もなく，婦人科検診歴はなかった。3ヵ月前から持続する不正性器出血を主訴に前医を受診した。不正性器出血は子宮頸部ではなく腔腫瘍によるものであり，悪性所見が疑われたため，精密検査および加療目的で当院へ紹介された。

## III. 現 症

身長160cm，体重75kg，performance status 0。

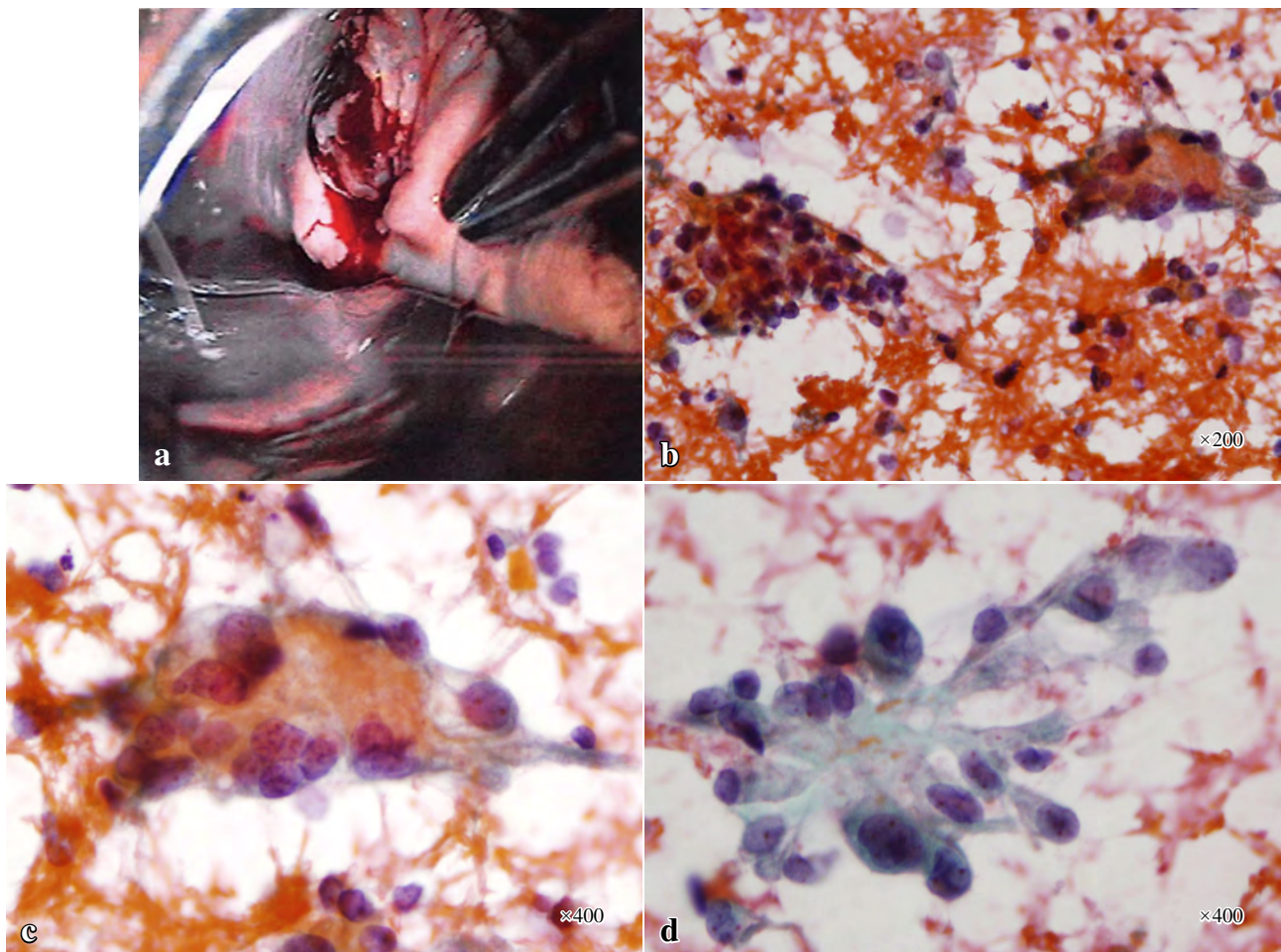
腔鏡診（Photo. 1a）：腔内の腫瘍は子宮頸部や外陰部とは連続性をもたず，腔の4～5時の方向で処女膜輪から1cm頭側に認めた。腫瘍の形状は不整であり，びらんと潰瘍を伴い出血していた。

血液検査：CA125=9.3U/ml，CA19-9=12.2ng/ml，CEA=1.2ng/ml

子宮頸部細胞診：NILM (negative for intraepithelial lesion or malignancy)。

子宮体部細胞診：陰性 (negative)。

腔壁細胞診（Photo. 1b-d）：血性背景の中で，集簇性に異型細胞が認められ，一部に乳頭状構造や硝子様物質もみられた。核は偏在しており，大小不同や核形不整を示している。クロマチンは増量し細顆粒状で密に均等分布してお



**Photo. 1** a : Colposcopic findings. A tumor with erosion and ulceration is seen in the vaginal wall in the 4 to 5 o'clock position. b-d : Vaginal cytology (Pap. Staining). Proliferating adenocarcinoma cells arranged in papillary structures with hyaline degeneration (b,  $\times 200$ , c,  $\times 400$ ), with the cells exhibiting a hobnail-like appearance, in a bloody background (d,  $\times 400$ ).

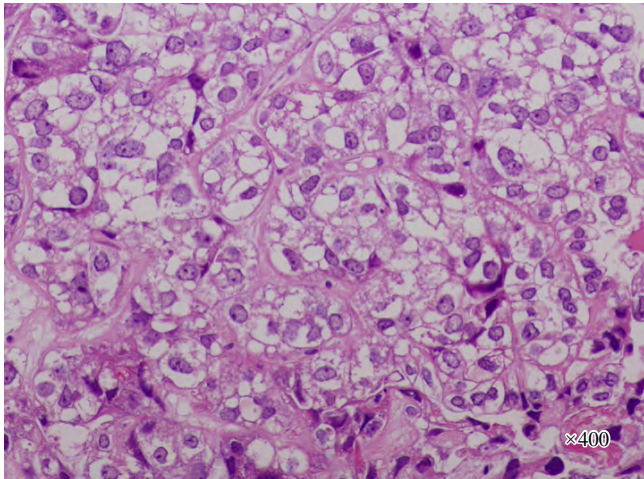
り、裸核状の核をもつ細胞や、hobnailパターンを示す細胞を認め、明細胞腺癌を疑う所見であった。

組織診断 (Photo. 2) : 腫大した類円形核と淡明な胞体をもつ異型細胞が、胞巣状に増殖し、低分化型腺癌を示している。部分的に釘状核や間質の硝子化、好酸性の球状物質が観察され、明細胞腺癌と診断された。

経膣超音波 : 子宮/卵巣は正常大、腹水貯留は認められなかった。

造影CT : リンパ節腫脹なし、遠隔転移所見は認められなかった。

造影MRI (Photo. 3) : 腫瘍 (12×8×14 mm) は膣壁の左側に位置し、T2強調画像で高信号を示し、造影T1強調



**Photo. 2** Histological findings of the vaginal wall. Epithelial cells with clear cytoplasm and some glycogen are seen (HE staining, ×400).

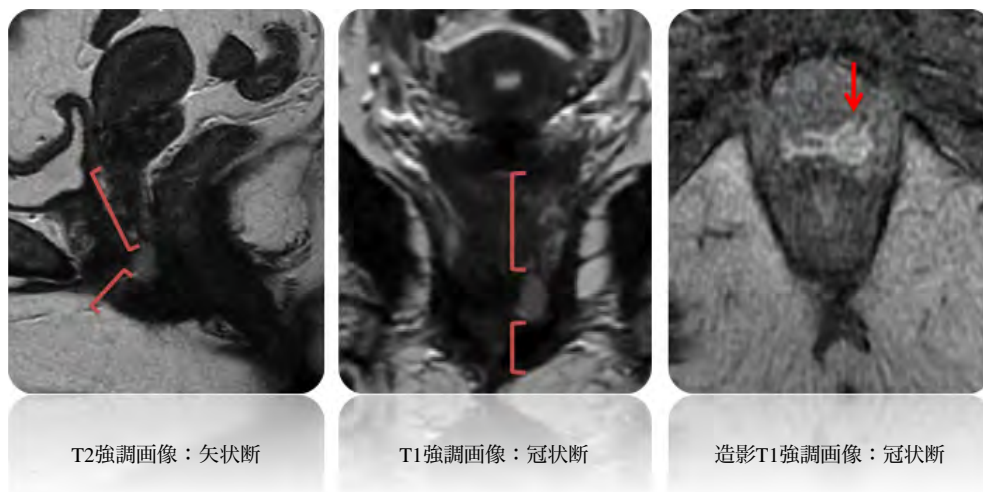
画像にて辺縁が強く造影された。腫瘍の境界は比較的明瞭であり、膣粘膜を越える周辺臓器への浸潤は認められなかった。また子宮頸部と外陰部から離れており膣原発であると診断された。

#### IV. 治療経過

手術前の検査から膣原発明細胞腺癌と診断された。本例における膣腫瘍は膣の下1/3付近 (中部～下部) に位置していた。所属リンパ節である内腸骨リンパ節などに転移を疑う所見は認められなかった。治療方法については、広汎性子宮および膣全摘出術およびリンパ節郭術を提示したが、宗教的観念から輸血の可能性のある侵襲的な治療について同意されず、低侵襲な治療を希望されたため、まず局所的に膣壁を切除する方針となった。腫瘍周囲の粘膜に希釈ボスミンを注射して腫瘍を液性剥離し、腫瘍からの距離を取って全層切除された (摘出物 : 23×20×12 mm, 腫瘍径 : 10×7×4 mm)。

術後病理組織 (Photo. 4) : 腫瘍細胞は比較的境界明瞭な増殖を示し、胞体が好酸性で淡明な異型細胞が、胞巣状に増殖している。腔内に好酸性物質を認め、細胞のhobnail様突出と淡明化が顕著な部分を伴っており、明細胞腺癌と診断された。

原発性膣癌 FIGO I期 (pT1pNXpM0) と診断された。断端は陰性であったが、深部断端に腫瘍が近接した部分を認めたため術後化学療法としてTC療法 (Pacritaxel : 180 mg/m<sup>2</sup>, Carboplatin : AUC6) を6コース行った。術後3年半経過して再発兆候を認めない。



**Photo. 3** Magnetic resonance image showing (T2-weighted/Sagittal : T1-weighted/Coronal : Enhanced T1-weighted/Coronal). A solid tumor measuring 12×8×14 mm in size.

## V. 考 察

陰癌は婦人科癌の1~2%程度であり、組織型の80%以上が扁平上皮癌である。陰には本来腺組織がないため、陰腺癌の80%以上が転移性腫瘍とされている<sup>3)</sup>。原発の場合は、迷入腺組織あるいはミューラー管、ガルトナー管由来の腺組織から発生したとされており、米国では胎児期にDESの暴露を受けた女性に発生する陰明細胞腺癌の報告もされている。本邦では流産予防目的のDESは使用されていないため、先天性の泌尿生殖器異常を伴った adenosis に起因する報告例が散見されるのみである<sup>4,5)</sup>。

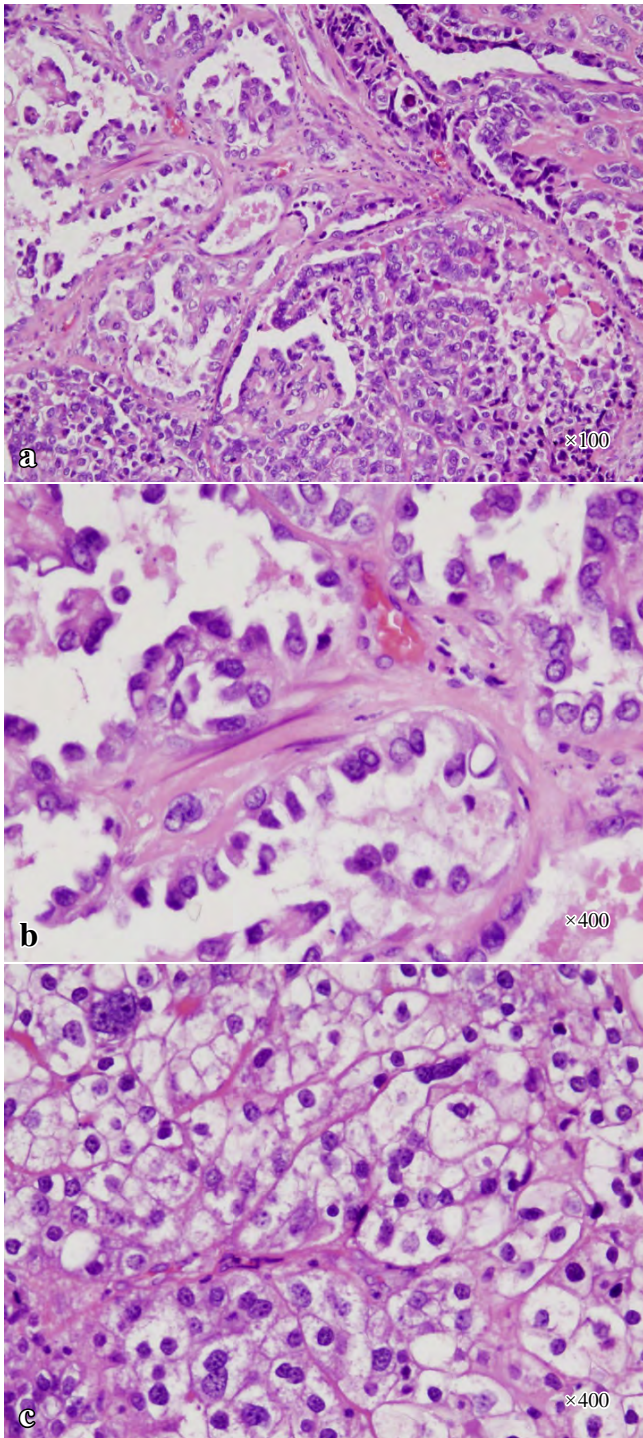
医中誌での検索によると、本邦では1991年~2014年の間に陰原発明細胞腺癌の報告は15例存在した。すべての症例でDES暴露歴はなく、泌尿生殖器形成異常の関与が示唆されるものが6例であった。本例では先天性奇形は認められなかった<sup>6)</sup>。

癌化に関する他の因子については、陰腺癌症例の遺伝子解析を行い分析している。陰明細胞腺癌において腎臓明細胞腺癌で認められる von Hippel-Lindau (VHL) に変異はなかったが、卵巢明細胞腺癌でみられる PIK3CA 変異などを確認したと報告がある<sup>7)</sup>。

また異所性内膜症の悪性転化については1~2%程度という報告があり、卵巢より発生するものが80%、その他の部位が20%ともいわれているが、陰内膜症は非常にまれである<sup>8)</sup>。本例は、問診にて月経期に内膜症があったという既往は認めなかった。組織学的にも腫瘍近傍に正常腺管構造や内膜症病変は認めなかった。そのような点から発生に関しては、de novo に発生した可能性が高いと思われる。

受診契機や診断については、不正性器出血が多いが、部位によっては死角となる場所に発生するため、普段から陰鏡診を全周性に行うことが重要である。今回は細胞診の段階で基底膜様物質を背景に hobnail 様細胞、裸核腫瘍細胞を認めるなどの特徴をもち、核は円形であり、クロマチンパターンは細顆粒状で均一に分布、単一で円形核小体が主体であるという所見が得られ、組織診断においても淡明な胞体をもつ異型細胞が、胞巣状に増殖していることから明細胞腺癌の確定診断は容易に可能であった。

治療に関して、外陰がん・陰がんガイドライン上は手術療法のほうが成績は良好とされているが、I/II期の腺癌、特に明細胞腺癌の場合は放射線療法への感受性も乏しいことから完全切除が望ましい<sup>9,10)</sup>。根治術として広汎子宮全摘および陰切除術、骨盤リンパ節郭清を行った場合の手術成績はI期で77%、II期で52%とされている<sup>9)</sup>。また陰は場所によって所属リンパ節が異なり、還流先は陰上部1/3



**Photo. 4** a-c : Histological findings of the vaginal tumor (HE staining). Adenocarcinoma cells proliferating in the form of tubular, part-solid and cyst-like structures are seen (a,  $\times 100$ ). The cells show a hobnail pattern (b,  $\times 400$ ) and a clear cytoplasm (c,  $\times 400$ ).

は総腸骨節，仙骨節，内腸骨節であり，中部 1/3 は内腸骨節，下部 1/3 は鼠径節，外腸骨節，大腿節経路である。

本例では術前の CT 検査ではリンパ節腫脹を認められなかったが，腫瘍は腔中部～下部に存在しているため，鼠径リンパ節や骨盤内リンパ節郭清の評価が必要であった。リンパ節郭清を行った 34% の症例で転移を認めたという報告や，腔原発明細胞腺癌の 5 年生存率が早期症例でも 56% という報告<sup>11)</sup>もある。そのため根治手術療法を考慮したが，上述のように宗教上の問題から侵襲的な治療を拒否された。

手術後は補助療法を行う方針となり，放射線への感受性は乏しいと思われるため，化学療法を行い経過観察する方針とした。レジメンに関しては腔明細胞腺癌の遺伝的背景が卵巣由来の腫瘍に近いという報告もあることから卵巣明細胞腺癌への効果を認めるものとして TC 療法が選択された<sup>7)</sup>。

われわれは薬剤暴露や遺伝的素因などのリスク因子をもたない非常にまれな腔原発明細胞腺癌の 1 例を経験した。細胞診や画像検索による組織型と進行期の診断を行うことは非常に重要である。

筆者らは，開示すべき利益相反状態はありません。

## Abstract

**Background** : Primary vaginal clear cell adenocarcinoma (PVCCA) is extremely uncommon with squamous cell carcinoma, the most common type of vaginal cancer. PVCCA of the vagina developing in patients without a history of exposure to diethylstilbestrol (DES) and without urogenital anomalies or adenosis is very rare. We present a case of PVCCA in a patient with no congenital urogenital anomalies or history of exposure of DES.

**Case** : The patient was a 50-year-old postmenopausal woman, gravida 1, who presented with abnormal genital bleeding. MRI showed an enhancing tumor in the mid-to lower section of the vagina. The pathological diagnosis was clear cell adenocarcinoma. The patient was treated by local resection and adjuvant chemotherapy in deference to her wish based on her religious beliefs. The final diagnosis was PVCCA, FIGO stage I (pT1NXM0). She remains recurrence-free to date.

**Conclusion** : This rare PVCCA may be associated with a poor prognosis. It is important to detect this malignancy its complications in the early stage by cytology.

## 参考文献

- Wharton, J. T. Principles and Practice of Gynecologic Oncology. Barakat, R., Berchuck, A., Markman, M., Randall, M., eds. Philadelphia : Lippincott Williams & Wilkins : 2013. 6th ed. 707-742.
- Herbst, A. L., Ulfelder, H., Poskanzer, D. C. Adenocarcinoma of the vagina. Association of maternal stilbestrol therapy with tumor appearance in young women. N Engl J Med 1971 ; 284 : 878-881.
- Creasman, W. T., Phillips, J. L., Menck, H. R. The national cancer data base report on cancer of the vagina. Cancer 1998 ; 83, 1033-1040.
- Tanaka, H., Tabata, T., Yanase, H., Nishiyama, M., Yamawaki, T., Taniguchi, H., et al. Clear cell adenocarcinoma of the vagina in a young female, treated by combination chemotherapy (local and systemic chemotherapy), complicated with chromosomal abnormality. Gynecol Oncol 1994 ; 55 : 259-264.
- Uehara, T., Onda, T., Sasajima, Y., Sawada, M., Kasamatsu, T. A case of vaginal clear cell adenocarcinoma complicated with congenital anomalies of the genitourinary tract and metanephric remnant without prenatal diethylstilbestrol exposure. J Obstet Gynaecol Res 2010 36 : 681-685.
- Van Gorp, T., Amant, F., Neven, P., Vergote, I., Moerman, P. Endometriosis and the development of malignant tumors of the pelvis. A review of literature. Best Pract Res Clin Obstet Gynaecol 2004 ; 18 : 349.
- Exposure in utero to diethylstilbestrol and related synthetic hormones. Association with vaginal and cervical cancers and other abnormalities. JAMA 1976 ; 236 : 1107-1109.
- Ikeda, Y., Oda, K., Aburatani, H., Kawana, K., Osuga, Y., Fujii, T. Non-diethylstilbestrol exposed vaginal clear cell adenocarcinoma has a common molecular profile with ovarian clear cell adenocarcinoma : A case report. Gynecologic Oncology Reports 2014 ; 10 : 49-52.
- 日本婦人科腫瘍学会. 外陰がん・腔がんガイドライン. 東京 : 金原出版 ; 2015. 82-83.
- Slomovitz, B. M., Coleman, R. L. Invasive cancer of the vagina. In : DiSaia, P. J., Creasman, W. T., eds. Clinical Gynecologic Oncology 8 th ed. Philadelphia : Elsevier Saunders ; 2012. 245-259.
- Hanselaar, A., van Loosbroek, M., Schuurbiens, O., Helmerhorst, T., Bulten, J., Bernhelm, J. Clear cell adenocarcinoma of the vagina and cervix. An update of the central Netherlands registry showing twin age incidence peaks. Cancer 1997 ; 79 : 2229-2236.

## 短 報

PAX8 免疫染色が診断に有用であった Napsin A 陽性甲状腺癌  
による癌性胸膜炎の 1 例藤原 正親<sup>1)</sup> 坂本 憲彦<sup>2)</sup> 加藤 拓<sup>2)</sup> 菅間 博<sup>1)</sup>杏林大学医学部病理学教室<sup>1)</sup>, 杏林大学医学部付属病院病理部<sup>2)</sup>

## I. はじめに

Napsin A は感度、特異度がともに比較的高い肺腺癌のマーカーであるが、他臓器の癌でも陽性となることがある。特に甲状腺癌ではもう一つの肺腺癌のマーカーである TTF-1 も陽性となるので注意が必要である。今回、Napsin A 陽性の甲状腺癌が胸水中に出現し、肺腺癌との鑑別が問題となった症例を経験したので報告する。

## II. 症 例

患者：67 歳，男性。 家族歴：特記事項なし。

既往歴：7 年前に甲状腺乳頭癌に対し右葉切除が行われ、その3年後に気管に浸潤した局所再発巣の切除術が行われた。

現病歴：甲状腺癌の術後経過観察中に呼吸困難が出現し、胸部 CT では両側肺の多発結節と右胸水の貯留が認められた。血清中のサイログロブリン (133.0 ng/ml : 基準値 32.7 ng/ml 以下), CA19-9 (72.2 U/ml : 基準値 37.0 U/ml 以下) およびシリアル Lex 抗原 (110 U/ml : 基準値 63.0 U/ml 以下) が高値であったが、CEA, SCC, ProGRP は基準値内であった。その後徐々に呼吸状態が悪化し、胸水出現後 5 ヶ月で死亡した。病理解剖は行われなかった。

## III. 細胞・組織所見

右胸水穿刺吸引検体の塗抹標本では、赤血球や炎症細胞を背景に異型細胞の集塊を認めた。すべての異型細胞は同様の細胞像で、核には大小不同や形態の不整がみられ、細胞質はライトグリーン好染性でやや厚みを増していた。核

溝や核内細胞質封入体は明らかではなかったが、化生様変化を示す甲状腺乳頭癌としても矛盾しない細胞像であった (Photo. 1a)。まずは甲状腺癌の転移を考えたが、肺の病変に関しては徐々に増大する単発の結節として発生し、原発性肺癌の可能性も否定できなかったため、沈渣の一部をホルマリン固定、パラフィン包埋して作製したセルブロック標本を用いて免疫細胞化学的検索を行った。胸水中の異型細胞はすべて同様の染色性を示していた (Table 1)。Napsin A 陽性 (Photo. 1b) は甲状腺癌としては典型的でなく、TTF-1 陽性 (Photo. 2a) とあわせてむしろ肺腺癌を示唆する所見であったが、PAX-8 が陽性 (Photo. 2b) であることから甲状腺癌の転移と判断した。確認のために甲状腺癌の原発巣にも免疫染色を行ったところ、特に層形成や角化、細胞間橋といった扁平上皮への分化を呈し、扁平上皮マーカー (CK5/6, CK903, p63) が陽性となった部分に Napsin A 陽性像 (PAX8 は陰性) がみられた (Table 1)。局所再発巣の標本中には、扁平上皮への分化を示す領域が含まれておらず、Napsin A 陽性像は確認されなかった。

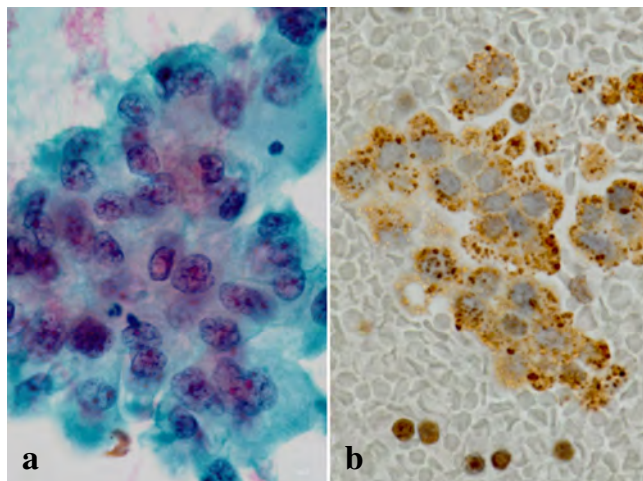


Photo. 1 Pleural fluid cytology and immunocytochemistry on cell-block sections. a : Clusters of atypical cells showing irregularity of the nuclear size and shape (Pap stain, ×60). b : Granular cytoplasm showing positive staining for Napsin A (×40).

Usefulness of immunocytochemistry for PAX8 for the diagnosis of carcinomatous pleuritis secondary to Napsin A-positive thyroid carcinoma—A case report—

Masachika FUJIWARA<sup>1)</sup>, M. D., Norihiko SAKAMOTO<sup>2)</sup>, C. T., I. A. C., Taku KATO<sup>2)</sup>, C. T., C. F. I. A. C., Hiroshi KAMMA<sup>1)</sup>, M. D.

<sup>1)</sup>Department of Pathology, Kyorin University School of Medicine

<sup>2)</sup>Department of Diagnostic Pathology, Kyorin University Hospital

論文別刷請求先 〒181-8611 東京都三鷹市新川6の20の2 杏林大学医学部病理学教室 藤原正親

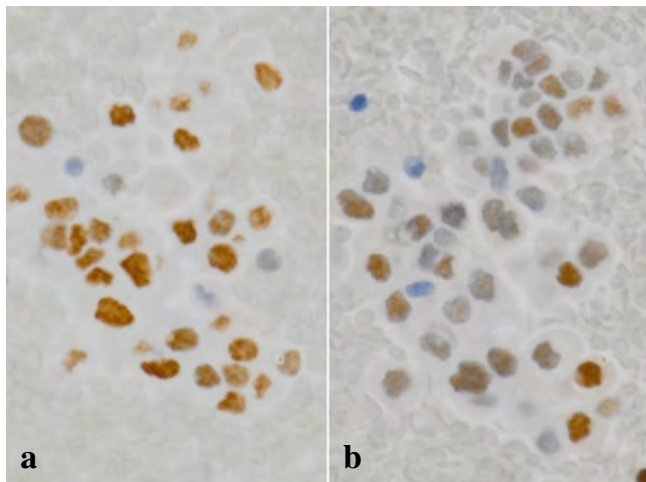
平成28年1月6日受付

平成28年6月16日受理

**Table 1** Results of immunocyto- and immunohistochemistry

Antibody	Source	Clone	Dilution	Effusion	Primary
Napsin A	Cell Marque	Polyclonal	× 50	+	- / +
PAX-8	ProteinTech	Polyclonal	× 200	+	+ / -
TTF-1	DakoCytomation	8G7G3/1	× 50	+	+ / weakly +
Thyroglobulin	DakoCytomation	DAK-Tg6	× 40000	-	+ / -
CK5/6	DakoCytomation	D5/16 B4	RTU	-	- / +
CK903	DakoCytomation	34/βE12	× 50	-	- / +
p63	DakoCytomation	DAK-p63	RTU	-	- / +

Effusion : pleural fluid, Primary : primary tumor (without/with squamous differentiation), RTU : Ready-to-Use



**Photo. 2** Immunocytochemistry on cell-block sections. Nuclei showing positive staining for TTF-1 (a, ×40) and for PAX-8 (b, ×40).

#### IV. 考 察

癌性胸膜炎の最も多い原因は肺腺癌である。乳頭癌などの分化型甲状腺癌では癌性胸膜炎をきたすことはまれで、そのような症例は本例と同様に予後不良である<sup>1)</sup>。肺腺癌に特異性の高い免疫細胞化学的マーカーとしてTTF-1とNapsin Aが汎用されているが、TTF-1は甲状腺癌でも陽性となるので、癌性胸膜炎においてこれらを鑑別する場合には注意が必要である。

Napsin AはペプチダーゼA1ファミリーに属するペプシン様アスパラギン酸プロテアーゼで、肺サーファクタントBの合成に関与し、II型肺胞上皮の細胞質に顆粒状に陽性となる。腫瘍においては肺腺癌以外にもNapsin Aは腎癌や子宮体癌などとともに、甲状腺癌の一部で陽性となることが報告されている<sup>2,3)</sup>。本例では胸水中に出現した細胞と甲状腺癌原発巣の扁平上皮への分化を呈する部分にNapsin Aが陽性となった。これまでに、甲状腺癌では未分化癌や低分化癌、微小乳頭状構造をとる癌、高細胞型乳頭癌でNapsin Aが陽性となることが報告されているが<sup>2,3)</sup>、検索したかぎりでは扁平上皮への分化とNapsin A発現との関連は報告されていない。本例では、甲状腺の原発巣では扁平上皮マーカー陽性部分に一致してNapsin Aも陽性であった。しかし、胸水中の癌細胞は形態的には化生細胞様であったが、Napsin A陽性、サイログロブリン陰性以外はむ

しろ扁平上皮への分化を示さない癌細胞と同様の染色性であった。どのような甲状腺癌がNapsin A陽性となるかについては今後の検討が必要である。

PAX-8は甲状腺、胸腺、腎臓、ミューラー管に由来する臓器の形成に重要な転写因子の一つで、これらの臓器から発生する腫瘍にも陽性となる。他の癌でもまれに陽性となることはあるが、これまでにPAX8陽性の肺腺癌の報告はない<sup>4,5)</sup>。

Napsin Aは有用な肺腺癌のマーカーであるが、他の癌でも陽性となることがあるため注意が必要である。特に甲状腺癌との鑑別を要する場合には、いずれの癌でもTTF-1が陽性となるのでPAX-8の染色が有用である。

筆者らは、開示すべき利益相反関係はありません。

謝辞 ご指導いただいた杏林大学医学部呼吸器内科 皿谷健先生に感謝致します。

#### Abstract

We report the case of a 67-year-old male patient who presented with multiple pulmonary nodules and right pleural effusion 7 years after undergoing thyroidectomy for papillary carcinoma.

The effusion contained clusters of atypical cells which were immunocytochemically positive for Napsin A, as well as for TTF-1 and PAX-8. Re-evaluation of the primary thyroid carcinoma revealed Napsin A positivity in the cancer cells with focal squamous differentiation.

Napsin A is a useful marker of pulmonary adenocarcinoma; however, caution is needed since some carcinomas in other organs could also express this marker. PAX-8 staining is useful to differentiate carcinomatous pleuritis secondary to Napsin A-positive thyroid carcinoma from that secondary to pulmonary adenocarcinoma.

#### 文 献

- 1) Vassilopoulou-Selline, R., Sneige, N. Pleural effusion in patients with differentiated papillary thyroid cancer. *South Med J* 1994; 87: 1111-1116.
- 2) Bishop, J. A., Sharma, R., Illei, P. B. Napsin A and thyroid transcription factor-1 expression in carcinomas of the lung, breast, pancreas, colon, kidney, thyroid, and malignant mesothelioma. *Hum Pathol* 2010; 41: 20-25.
- 3) Chernock, R. D., El-Mofty, S. K., Becker, N., Lewis, J. S. Jr. Napsin A expression in anaplastic, poorly differentiated, and micro-papillary pattern thyroid carcinomas. *Am J Surg Pathol* 2013; 37: 1215-1222.
- 4) Laury, A. R., Perets, R., Piao, H., Krane, J. F., Barletta, J. A., French, C. A comprehensive analysis of PAX8 expression in human epithelial tumors. *Am J Surg Pathol* 2011; 35: 816-826.
- 5) Ye, J., Hameed, O., Findeis-Hosey, J. J., Fan, L., Li, F., McMahon, L. A., et al. Diagnostic utility of PAX8, TTF-1 and napsin A for discriminating metastatic carcinoma from primary adenocarcinoma of the lung. *Biotech Histochem*, 2012; 87: 30-34.



## 日本臨床細胞学会雑誌投稿規定

## 1. 投稿資格

原則として投稿者は共著者も含め日本臨床細胞学会会員に限る。

## 2. 掲載論文

- 1) 論文の種別は総説, 原著, 調査報告, 症例報告, 特集, 短報, 読者の声である。
- 2) 投稿論文は臨床細胞学の進歩に寄与しうるもので, 他誌に発表されていないものに限る。
- 3) 論文作成に際しては, プライバシー保護の観点も含め, ヘルシンキ宣言 (ヒトにおける biomedical 研究に携わる医師のための勧告) ならびに臨床研究に関する倫理指針 (厚生労働省 (平成 15 年 7 月 30 日, 平成 16 年 12 月 28 日全部改正, 平成 20 年 7 月 31 日全部改正) が遵守されていること。

※これらの指針は, 学会誌 1 号に記載。

- 4) 論文の著作権は本学会に帰属し, 著者は当学会による電子公開を承諾するものとする。セルフ・アーカイブ (自身のホームページ, 所属機関のリポジトリなど) においては表題, 所属, 著者名, 内容抄録の公開は学会誌の発行の後に認められる。
- 5) 論文投稿に際し, 著者全員の利益相反自己申告書 (様式 2) を添付すること。なお, 書式は <http://www.jacc.or.jp/member.html> からダウンロードし用いる。この様式 2 の内容は論文末尾, 文献の直前の場所に記される。規定された利益相反状態がない場合は, 同部分に, 「筆者らは, 開示すべき利益相反状態はありません。」などの文言を入れる。

## 3. 投稿形式

- 1) 原則として“電子投稿”とする。
- 2) 電子投稿の際には, 以下のサイトからアクセスする。  
<https://www.editorialmanager.com/jjacc/>

## 4. 執筆要項

## 1) 文章と文体

- (1) 用語は和文または英文とする。
- (2) 平仮名, 常用漢字, 現代仮名づかいを用いる。ただし, 固有名詞や一般に用いられている学術用語はそ

の限りではない。英文での投稿原稿の場合も和文の場合に準ずる。

- (3) 度量衡単位は cm, mm,  $\mu\text{m}$ ,  $\text{cm}^2$ , ml, l, g, mg など CGS 単位を用いる。
- (4) 外国人名, 適当な和名のない薬品名, 器具および機械名, または疾患名, 学術的表現, 科学用語については原語を用いる。大文字は固有名詞およびドイツ語の名詞の頭文字に限る。
- (5) 医学用語は日本臨床細胞学会編集の「細胞診用語解説集」に準拠すること。また, その略語を用いても良いが, はじめに完全な用語を書き, 以下に略語を用いることを明らかにする。

## 2) 原稿の書き方

原稿はワープロを用い, A4 判縦に横書きし, 1 行 25 字で 20 行を 1 枚におさめる。上下左右に 30 mm 程度の余白をとり, 左揃えとする。文字は 12 ポイント相当以上を用いるのが望ましい。

## 3) 電子ファイル

以下の電子ファイル形式を推奨する。

Word, WordPerfect, RTF, TXT, LaTeX2e (英文のみ), AMSTeX, TIFF, GIF, JPEG, EPS, Postscript, PICT, PDF, Excel, PowerPoint.

なお, 写真の解像度は, 雑誌掲載サイズで 300dpi 以上が目安である。

## 4) 総説・原著・調査報告・症例報告・短報論文の様式

## (1) 構成

タイトルページ, 内容抄録, 索引用語 (key words), 本文, 利益相反状態の開示, 英文抄録, 文献, 写真, 図, 表の順とする。原稿には通し頁番号をふる。タイトルページ (1 枚目) には, 当該論文における修正稿回数 (初回, 修正 1 など), 論文の種別 (原著, 症例報告, 短報など), 和文の表題 (50 字以内), 著者名, 所属のほか論文別刷請求先, 著作権の移譲と早期公開に対する同意を明記する。

2 枚目には内容抄録, 索引用語を記載する。本文は内容抄録とは別に始める。

## (2) 著者

著者名は直接研究に携わった者のみに限定する。著者数は以下のとおりとし, それ以外の関係者は本文末に謝辞として表記されたい。

原著：10名以内  
 調査報告：8名以内  
 症例報告：8名以内  
 短報：5名以内  
 総説：1名を原則とする

## (3) 内容抄録

短報を除いて500字以内にまとめ、以下のような小見出しをつける。

原著と調査報告：目的、方法、成績、結論

症例報告：背景、症例、結論

総説と特集：論文の内容に応じて適宜設定

## (4) 索引用語

論文の内容を暗示する英語の単語 (Key words) を5語以内で表示する。原則として、第1語は対象、第2語は方法、第3語以下は内容を暗示する単語とする。

key words 例：

胆嚢穿刺吸引細胞診—胆嚢癌4例の細胞像と組織像—

Gallbladder, Aspiration, Cancer, Morphology  
 肝細胞癌についての1考察

Hepatocellular carcinoma, Morphology, Review  
 喀痰中に卵巣明細胞腺癌細胞が見出されたまれな1例

Clear cell adenocarcinoma, Cytology, Sputum,  
 Metastasis, Case report

## (5) 本文および枚数制限

## a. 原著・総説・調査報告

本文、文献を含め10,000字以内 (A4判20頁) とする。

図・表 (写真を含まず) は、10枚以内とする。

写真の枚数に制限はないが、必要最少限の枚数とする。

## b. 症例報告

本文、文献を含め6,000字以内 (A4判12頁以内) とする。

図・表 (写真を含まず) は、5枚以内とする。

写真の枚数に制限はないが、必要最少限の枚数とする。

## c. 短報

出来上がり2頁以内とする。

写真は2枚以内 (組み合わせは各々2枚以内)、

図表は計1枚までとする。

写真2枚と図表1枚が入った場合の本文 (I. はじめに～) と文献は1,500字程度 (A4判3頁)

を目安とする。

## (6) 英文抄録

本文とは別紙に、表題の英訳およびローマ字つづりの著者名、所属の英文名、および抄録内容を記す。著者名のあとに、以下の略号を用いてそれぞれの称号あるいは資格を付記する。

医師：M. D. M. D., M. I. A. C. M. D., F. I. A. C.

歯科医師：D. D. S. とし、それ以外の称号あるいは資格は医師と同様に付記する。

臨床検査技師：M. T., C. T., J. S. C., C. T., I. A. C., C. T., C. M. I. A. C., C. T., C. F. I. A. C.などを記載する。抄録内容は英語で200語以内 (ただし表題、著者名、所属名はのぞく) とし、以下のような小見出しをつけてまとめる。

原著と調査報告：Objective, Study Design, Results, Conclusion

症例報告：Background, Case (または Cases), Conclusion

総説：論文の内容に応じて適宜設定

短報：小見出しをつけずに100語以内にまとめる

## (7) 文献

## a. 主要のものに限る。

原著・特集・調査報告：30編以内

症例報告：15編以内

短報：5編以内

総説：特に編数の制限を定めない

## b. 引用順にならべ、本文中に肩付き番号を付す。

## c. 文献表記はバンクーバー・スタイルとし、誌名略記について和文文献は医学中央雑誌刊行会、英文文献はIndex Medicusに準ずる。参考として以下に例を記載する。

## 【雑誌の場合】

著者名 (和名はフルネームで、欧文名は姓のみをフルスペル、その他はイニシャルのみで6名まで表記し、6名をこえる場合はその後を“・ほか”、“et al”と略記する)。表題 (フルタイトルを記載)。雑誌名 発行年 (西暦)：巻：頁—頁。

## 【単行本の場合】

著者名、表題、発行地：発行所：発行年 (西暦)。なお、引用が単行本の一部である場合には表題の次に編者名、単行本の表題を記し、発行年、頁—頁。

他者の著作物の図表を論文中で使用する場合は、原著者 (あるいは団体) より投稿論文を電子公開することを含めた許諾が必要で、これを証明

する書類を添付する。

#### (8) 図・表・写真

- a. 図, 表は英文で作成する。写真, 図, 表は Photo, 1, Fig. 1, Table 1 などのようにそれぞれの番号をつけ, 簡単な英文のタイトルと説明を付記する。
- b. 本文中には写真, 図, 表の挿入すべき位置を明示する。
- c. 顕微鏡写真には倍率を付する。顕微鏡写真(細胞像, 組織像)の倍率は撮影時の対物レンズ倍率を用いるが, 写真へのスケールの挿入が好ましい。顕微鏡写真については撮影時の倍率を表示するか, または写真にスケールを入れる。

#### 5) 特集論文の様式

一つのテーマのもとに数編の論文(原著ないし総説)から構成される。特集企画者は, 特集全体の表題(和文および英文)および特集の趣旨(前書きに相当)を1,200字以内にまとめる。原稿の体裁は原著・総説に準じる。

#### 6) 読者の声

以上の学術論文に該当しないもので, 本誌掲載論文に関する意見, 本学会の運営や活動に関する意見, 臨床細胞学に関する意見を掲載する。ただし, 他に発表されていないものに限る。投稿は以下の所定の書式・手順による。

- (1) 表題は和文50字以内とする。表題に相当する英文も添える。

改行して本文を記述する。

末尾に著者名(資格も付記), 所属施設名, 同住所の和文および英文を各々別行に記す。著者は1名を原則とする。文献は文末に含めることができるが, 表・写真・図を用いることはできない。これらの全てを1,000字以内(A4判2頁以内)にまとめる。

- (2) 掲載の可否は編集委員会にて決定する。なお, 投稿内容に関連して当事者ないし第三者の意見の併載が必要であると本委員会が認めた場合には, 本委員会より該当者に執筆を依頼し, 併列して編集することがある。

#### 7) 英文投稿の場合

A4縦にダブルスペースで10頁以内とする。

和文抄録を付し, 図・表その他は和文の場合に準ずる。

## 5. 別 刷

別刷を希望するときは, 校正時に部数を明記して申し込む。

## 6. 論文の審査

投稿論文は編集委員会での審査により採否を決定し, その結果を筆頭著者に通知する。審査にあたっては査読制をとる。原稿の組体裁, 割付は編集委員会に一任する。

## 7. 校 正

著者校正は原則として初校において行う。出版社から送付された校正は, 必ず3日以内に返送する。校正担当者が筆頭著者以外の時は, 校正の責任者と送り先を投稿時に明記する。校正では間違いを訂正する程度とし, 原稿にない加筆や訂正は行えない。

## 8. 掲 載 料

出来上がり4頁までを無料とし, 超過頁の掲載料は著者負担とする。白黒写真製版代およびカラー写真印刷代は無料とするが, その他の図版費(図の製版代), 英文校正料, 別刷代は著者負担とする。また, 邦文論文の英文校正料と別刷代については半額免除とし, 英文論文の場合は図版費を含めて掲載料を免除する。

## 9. 本規定の改定

投稿規定は改定することがある。

(平成4年6月一部改定)	(平成22年9月一部改定)
(平成6年6月一部改定)	(平成23年3月一部改定)
(平成9年6月一部改定)	(平成23年8月一部改定)
(平成11年6月一部改定)	(平成24年4月一部改定)
(平成21年5月一部改定)	(平成26年5月一部改定)
(平成21年6月一部改定)	(平成26年11月一部改定)
(平成21年11月一部改定)	(平成26年12月一部改定)
(平成22年4月一部改定)	(平成27年3月一部改定)

#### 添付1 Acta Cytologica への投稿について

投稿規定は [www.karger.com/acy](http://www.karger.com/acy) に明記されていますのでこれに従って下さい。従来は国内での査読を行っていましたが, 直接投稿していただくことになりました。

#### 添付2 以下の2項目は毎年1号に掲載する。

- ・ヘルシンキ宣言
- ・臨床研究に関する倫理指針

平成15年7月30日

(平成16年12月28日全部改正)

(平成20年7月31日全部改正)

## NOTICE TO CONTRIBUTORS

### 1. Authorial responsibility :

All authors of this journal including coauthors must be members of the Japanese Society of Clinical Cytology.

### 2. Categories of articles published :

- 1) The categories of articles published in this journal are *review articles*, *original articles*, *investigation reports*, *case reports*, *special articles*, *brief notes*, and *reader's voices*.
- 2) The submitted articles should contribute to the advancement of clinical cytology and must be submitted exclusively to this journal.
- 3) Authors must observe the Declaration of Helsinki (recommendations for physicians conducting biomedical studies in humans) and the Ethics Guidelines for Clinical Research (Ministry of Health, Labour and Welfare, July 30, 2003, Revised on December 28, 2004 and July 31, 2008), including privacy protection.
  - \* These guidelines appear in the first issue of the journal.
- 4) Copyright for articles published in this journal will be transferred to the Japanese Society of Clinical Cytology, and the authors must agree that the articles will be published electronically by the Society. The authors are permitted to post the title, affiliations, authors' names and the abstract of their article on a personal website or an institutional repository, after publication.
- 5) All authors will be required to complete a conflict of interest disclosure form as part of the initial manuscript submission process. The corresponding author is responsible for obtaining completed forms from all authors of the manuscript. The form can be downloaded from (<http://www.jbcc.or.jp/member.html>) The statement has to be listed at the end of the text.

### 3. Submission style :

- 1) As a general rule, manuscripts should be submitted electronically.
- 2) For initial submission, please access the site below.  
(<https://www.editorialmanager.com/jbcc/>)

### 4. Instructions for manuscripts :

#### 1) Text and writing style

- (1) Manuscript is to be written in Japanese or English.
- (2) Hiragana, daily use kanji and contemporary Japanese syllabic writing should be used, except for proper nouns and generally used technical terms. English manuscripts should be prepared essentially in the same manner as Japanese manuscripts.
- (3) Weights and measures are expressed in CGS units (cm, mm,  $\mu\text{m}$ ,  $\text{cm}^2$ , ml, l, g, mg, etc. ).
- (4) Names of non-Japanese individuals, drugs, instruments / machines, or diseases that have no proper Japanese terms, academic expressions and scientific terms are to be written in the original language. Upper case letters should be used only for proper nouns and the first letter of German nouns.
- (5) Medical terms should be in accordance with the "Saibou-shinn yougo kaisetsu-syu (Handbook of cytological terminology)" edited by the Japanese Society of Clinical Cytology. Abbreviations of medical terms may be used, but the terms should be spelled out in full at their first occurrence in the text and the use of abbreviations is to be mentioned.

#### 2) Manuscript preparation

Manuscripts are to be prepared using a word processor on vertical A4-size paper, with 25 characters per line and 20 lines per page. The top, bottom and side margins should be approximately 30 mm, and paragraphs left-justified. Twelve point or larger font size is preferable.

#### 3) Electronic files

The following electronic file formats are recommended. Word, WordPerfect, RTF, TXT, LaTeX2e (English only), AMSTeX, TIFF, GIF, JPEG, EPS, Postscript, PICT, PDF, Excel, PowerPoint.

A minimum resolution of 300 dpi size is required for photographs for publication.

#### 4) Style of *review articles*, *original articles*, *investigation reports*, *case reports* and *brief notes*.

- (1) Manuscript format

The parts of the manuscript are to be presented in the following order : Title page, abstract, key words, text, conflict of interest disclosure, English abstract, references, photographs, figures and tables. The pages of the manuscript should be numbered consecutively. The number of revisions (initial submission, first revision, etc.), the category of paper (*original article, case report, brief note, etc.*), Japanese title (not exceeding 50 characters), name (s) of author (s), authors' affiliations, address for reprint requests, and agreement of copyright transfer and early publication must be clearly written on the title page (the first page).

The abstract and key words are to be written on the second page. There should be a separation between the abstract and the start of the text.

## (2) Authors

Authors will be limited to persons directly involved in the research. The number of authors is to be as follows, and other persons involved should be mentioned in the *Acknowledgments* section at the end of the paper.

*Original articles* : no more than 10

*Investigation reports* : no more than 8

*Case reports* : no more than 8

*Brief notes* : no more than 5

*Review articles* : just one author, as a general rule

## (3) Abstract

The text of the abstract should not exceed 500 characters, except for *brief notes*, and the headings should be comprised of the following.

*Original articles* and *Investigation reports* : Objective, Study Design, Results, Conclusion

*Case reports* : Background, Case (s), Conclusion

*Review articles* and *special articles* : headings are to be selected according to content.

## (4) Key words

No more than 5 key words indicative of the content of the paper are to be supplied. As a general rule, the first term usually indicates the subject, the second term, the method, the third term and beyond, the content.

[Titles followed by examples of appropriate key words in parentheses]

Examples of Key words :

– Gallbladder aspiration cytology — Cytological and histological findings in four cases of gallbladder cancer — (Gallbladder, Aspiration, Cancer, Morphology)

– A review of hepatocellular carcinoma (Hepatocellular carcinoma, Morphology, Review)

– A rare case of ovarian clear cell adenocarcinoma cells detected in sputum (Clear cell adenocarcinoma, Cytology, Sputum, Metastasis, Case report)

## (5) Text and page limitations

### a. *Original articles, review articles, and investigation reports* :

The manuscript should not exceed 10,000 characters (20 pages of A4 size), including text and references.

Figures and tables (exclusive of photographs) should not exceed 10 pages. There are no restrictions on the number of photographs, but the minimum necessary should be submitted.

### b. *Case reports* :

The manuscript should not exceed 6,000 characters (12 pages of A4 size), including text and references.

Figures and tables (exclusive of photographs) should not exceed 5 pages. There are no restrictions on the number of photographs, but the minimum necessary should be submitted.

### c. *Brief notes* :

A brief note should not exceed two printed pages.

No more than two photographs (or combinations of no more than two photographs) and one figure or table can be included.

If two pictures and one figure or table are included, text (I. Introduction ...) and references should be approximately 1,500 characters (3 pages of A4 size).

## (6) English abstract

An English translation of the title, authors' names in Roman letters, authors' affiliations in English, and English abstract should be given on a page separate from the text. The authors' degrees/qualifications are to be written after their names using the following abbreviations.

For physicians : MD ; MD, MIAC ; MD, FIAC.

For dentists : DDS, with other degrees or qualifications abbreviated the same as for physicians.

For clinical laboratory technologists : MT ; CT ; JSC ; CT, IAC ; CT, CMIAC ; CT, CFIAC.

The text of the abstract should not exceed 200 words (exclusive of the title, authors' names and affiliations), and the following headings are to be used.

*Original articles* and *Investigation reports* : Objective, Study Design, Results, Conclusion

*Case reports* : Background, Case (s), Conclusion

Review articles : headings should be selected according to their content.

*Brief notes* : abstracts for brief notes should consist of no more than 100 words and no headings are to be used.

#### (7) References

- a. Only major references are to be listed.

*Original articles, special articles, and investigation reports* : no more than 30 titles

*Case reports* : no more than 15 titles

*Brief notes* : no more than 5 titles

*Review articles* : no limit

- b. References are to be listed in the order in which they appear in the text, and indicated by superscript numbers in the text.

- c. The references should be listed in the Vancouver style, and the journal abbreviations in Japanese and English references according to the Japan Medical Abstracts Society and Index Medicus, respectively. Examples are shown below.

For journals :

Name (s) of the author (s) (full names for Japanese names ; for European names, surnames of the first 6 authors spelled out, with initials for the rest of the name, and other authors' names abbreviated "*et al*"). Title (full title should be given). Name of the journal (space) Year of publication ; Volume : Page numbers.

For books :

Name (s) of the author (s). Title. Place of publication : Name of the publisher ; Year of

publication (If a citation is just one part of an independent book, the title should be followed by the name of the editor, the title of the book, and the year of publication). Page numbers.

If figures and tables from another author's work are used in the article, permission for publication, including electronic publication, must be obtained from the original author (or organization), and the documents certifying this permission must be attached.

#### (8) Figures, tables and photographs

- a. Figure and table titles are to be written in English. Photographs, figures and tables are to be numbered thus : Photo. 1, Fig. 1, Table 1, etc. Provide simple titles and explanations in English.
- b. Clearly state where the photographs, figures and tables should be positioned in the text.
- c. Magnifications are to be stated for micrographs. The magnification of the objective lens at the time the photograph was taken will be used as the magnification for photomicrographs (photographs of cells or tissues). Authors are recommended to use scale bars in the photograph. For electron micrographs, the magnification at which the photograph was taken should be stated or scales included in the photograph.

#### 5) Style of *special articles*

*Special articles* are composed of several papers (*original articles* or *reviews*) on a single topic. The planners of *special articles* need to prepare the title of the whole special issue (in Japanese and English) and a synopsis (equivalent to an introduction) of no more than 1,200 characters. The style of *special articles* should be the same as for *original articles* and *review articles*.

#### 6) *Reader's voices*

Submissions which do not fit the above-described categories for scientific papers, including opinions on papers already published in the journal, the operation and activities of the Japanese Society and Clinical Cytology, are also published, but only if they have not been presented elsewhere. Submissions should be in accordance with the following prescribed form and procedure.

- (1) The title is not to exceed 50 characters, and a corre-

sponding English title should be provided.

The text should be started on a new line.

At the end of the text, the name (s) of author (s) (with the authors' qualifications), institutional affiliations and addresses should be written in Japanese and English on separate lines. As a general rule, there should be just one author. References can be added at the end, but no tables, pictures and figures. All of the above should be no more than 1,000 characters (no more than 2 pages of A4 size).

- (2) The editorial board will decide whether a submission will be published. If the Committee finds it necessary to also publish the opinion of a person referred to in the manuscript or a third party in regard to the content of the paper submitted, the Committee will request that the person concerned write it, and the two will be published together.

#### 7) English manuscripts

English manuscripts are to be written double-spaced on A4 paper, and should not exceed 10 pages.

A Japanese abstract should be provided, and figures, tables, etc. are to be prepared in the same manner as the Japanese manuscript.

#### 5. Reprints :

When reprints are desired, the author should state the number of copies to be ordered when returning the first galley proof.

#### 6. Review of the manuscript :

Whether a manuscript submitted for publication will be accepted is determined by a review conducted by the editorial board, and the first author will be notified of the results. The referee system is used to conduct these reviews. The editorial board will be responsible for the layout and format used in printing the manuscript.

#### 7. Proofreading :

The publisher will send the first galley proof to the first author, who should check and return it within three days. When the person responsible for proofreading is someone other than the first author, the person's name and address must be clearly stated when the manuscript is submitted.

Only errors can be corrected on proofs. Nothing that is not already in the manuscript can be added or corrected.

#### 8. Publishing fee :

Authors will be charged for space in excess of 4 printed pages. There will be no charge for the cost of printing black-and-white and color photographs. However, authors will be charged for plate making for figures other than photographs, English proofreading and reprints. In addition, half the charges for English proofreading and reprints of Japanese articles will be waived, and the publishing fees, including plate making charges, for English articles will be waived.

#### 9. Revision of these rules :

The rules for submitting manuscripts may change.

(Partial revision June 1992)

(Partial revision June 1994)

(Partial revision June 1997)

(Partial revision June 1999)

(Partial revision June 2009)

(Partial revision November 2009)

(Partial revision April 2010)

(Partial revision September 2010)

(Partial revision March 2011)

(Partial revision April 2012)

(Partial revision May 2014)

(Partial revision November 2014)

(Partial revision December 2014)

(Partial revision March 2015)

#### Appendix 1. Submission of manuscripts to *Acta Cytologica*

Please go the new *Acta Cytologica* website ([www.karger.com/acy](http://www.karger.com/acy)) and read guidelines for manuscript submission. Submission of manuscripts to the Japanese Editorial Office for preparatory review has been abolished.

#### Appendix 2. The following 2 items will appear in the first issue of every year.

– Declaration of Helsinki

– Ethics Guidelines for Clinical Research

July 30, 2003

(Revised on December 28, 2004)

(Revised on July 31, 2008)

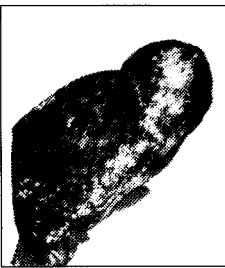## 日本臨床細胞学会編集委員会 (平成 27 年～28 年)

委員長：竹島信宏  
 担当理事：井上 健 河原 栄 小西 登  
 委員：岡田真也 岡本三四郎 河内茂人 九島巳樹 清水 健 芹澤昭彦  
           寺井義人 富永英一郎 古田則行 星 利良 的田真紀 三上芳喜  
           室谷哲弥 矢納研二  
 幹事：松浦基樹  
 査読委員：秋葉 純 池田純一郎 板持広明 一迫 玲 伊藤以知郎 伊東英樹  
           伊藤 仁 今村好章 伊豫田明 岩成 治 岡部英俊 小野瀬亮  
           加来恒壽 片岡史夫 加藤良平 亀山香織 河合俊明 河原明彦  
           喜多恒和 北村隆司 清川貴子 金城 満 九島巳樹 工藤浩史  
           黒住昌史 小松京子 近藤英司 齋藤俊章 笹川寿之 笹島ゆう子  
           佐藤之俊 柴 光年 清水恵子 清水道生 白石泰三 杉山裕子  
           鈴木雅子 鈴木正人 関根浄治 高澤 豊 高橋健太郎 楯 真一  
           田中浩彦 田中尚武 田中良太 谷山清己 田畑 務 田丸淳一  
           辻村 亨 土屋真一 土岐尚之 内藤善哉 中泉明彦 中村直哉  
           中山富雄 長尾俊孝 則松良明 羽賀博典 畠山重春 服部 学  
           濱田哲夫 林 透 広岡保明 廣川満良 廣島健三 藤井多久磨  
           藤原 潔 細根 勝 前田一郎 増田しのぶ 松元 隆 丸田淳子  
           三浦弘之 三橋 暁 光谷俊幸 南口早智子 元井紀子 森下由紀雄  
           森園英智 森谷卓也 安田政実 山口 倫 横尾英明 横山良仁  
           吉見直己 米山剛一 若狭研一 若狭朋子 鷲谷清忠 渡辺 純

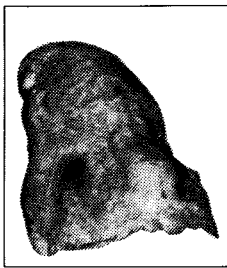
(50 音順)





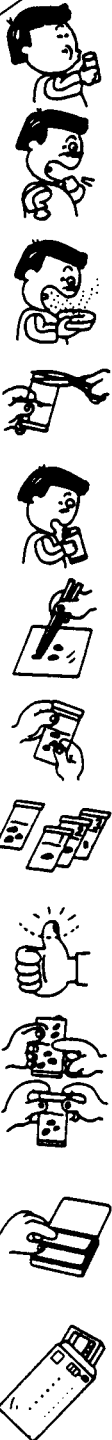


左側：長期間喫煙者の肺



右側：非喫煙者の肺

# 肺がん予防・早期発見のために たんのけんさ 喀痰細胞診のすすめ



## 【特長】

- 1 簡便な「ポスト投函」による郵送で、高い受診回収率が期待できます。
- 2 携帯便利な「ボックス型」で、「何時」でも「何処」でも「採痰」が可能です。
- 3 採痰後、「迅速かつ効率的」な「直接塗抹法」で高い処理能力を有し、検診に適しています。
- 4 保存液は、「細胞の形態保存」「染色性」に十分な配慮がされています。
- 5 検鏡下で、「生痰と同様な所見」が得られ、検索が容易です。
- 6 蓄痰法で、特に肺門部癌の「陽性率80%」以上の検出率です。

本品は、東京医科大学早田 義博名誉教授、加藤 治文名誉教授のご指導で作製しました。50%エタノール、2%カーボックス、0.5%チモール、生食水を保存液とした「郵送方式を特長」とし、肺がんの早期発見を目的とした喀痰細胞診専用容器です。

※容器発注及び受検方法などの詳細は、  
下記へお問い合わせ下さい。

製造発売元

**MCC**  
**メテカル ケア センター**

〒340-0017 埼玉県草加市吉町5丁目11番8号 ☎048-927-3628

推 薦 東京医科大学外科学教室