ONLINE ISSN 1882-7233
PRINT ISSN 0387-1193
日 臨 細 胞 誌
J.Jpn.Soc.Clin.Cytol.

第63巻 第4号 2024年7月

日本臨床細胞学会雑誌

THE JOURNAL OF THE JAPANESE SOCIETY OF CLINICAL CYTOLOGY

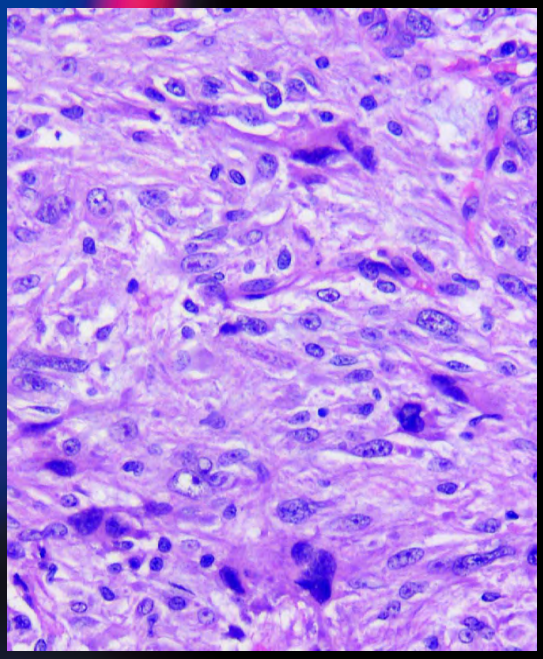

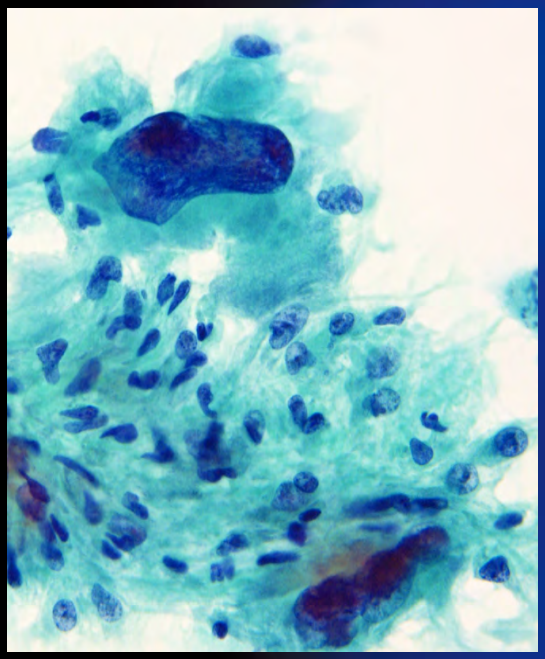

Vol.63 No. 4
July 2024

公益社団法人
日本臨床細胞学会
http://www.jscc.or.jp/

日本臨床細胞学会雑誌
第 63 巻第 4 号・2024 年 7 月 22 日

目　次

巻頭言……川名　敬

〈原　著〉
トリプルネガティブ乳癌に対する術前化学療法の治療効果と
リンパ節転移細胞の細胞学的所見
……医療法人英仁会大阪ブレストクリニック病理部　山本　愛奈・他　(159)
超音波内視鏡下穿刺吸引法施行時のオンサイト迅速細胞診における
メンブレンフィルター法の有用性
……八戸赤十字病院検査技術課　小原　勇貴・他　(167)

〈症　例〉
左外踝に発生した high-grade myxofibrosarcoma の 1 例
……兵庫県立丹波医療センター検査部　三輪　詩佳・他　(177)
胸水中に多数の砂粒体を有する腫瘍細胞集塊が認められた悪性中皮腫の 1 例
……公立学校共済組合中国中央病院臨床検査科　山田　貴之・他　(185)
右上唇部に発生した唾液腺分泌癌の 1 例
……佐世保共済病院病理診断科　梅澤由美恵・他　(194)
術中腹水細胞診および捺印細胞診の併用で推定しえた，
扁平上皮分化をもつ卵巣漿液粘液性境界悪性腫瘍の 1 例
……鶴岡市立荘内病院産婦人科　矢野　亮・他　(200)

投稿規定……(207)
編集委員会……(217)
日本臨床細胞学会雑誌投稿論文規定チェックリスト……(219)

＊

〈表紙写真〉
左外踝に発生した high-grade myxofibrosarcoma
（左：パパニコロウ染色，右：H-E 染色）（三輪詩佳・他，左：Fig.5a，右：Fig.5b，ともに 179 頁）

CONTENTS

Editorial……Kei Kawana

Original Articles

Pathological response to neoadjuvant chemotherapy for triple negative breast cancer and the cytological findings of metastatic cells in the lymph node
Aina Yamamoto, et al.（Dept. of Pathol., Osaka Breast Clinic, Osaka）……（159）

Utility of the membrane filter method for rapid on-site cytologic evaluation during endoscopic ultrasound-guided fine-needle aspiration
Yuki Obara, et al.（Dept. of Pathol. and Lab. Med., Hachinohe Red Cross Hosp., Aomori）……（167）

Clinical Articles

High-grade myxofibrosarcoma of the left ankle——A case report——
Utaka Miwa, et al.（Dept. of Clin. Lab., Hyogo Prefectural Tamba Med. Center, Hyogo）……（177）

A case of malignant mesothelioma with numerous psammoma bodies in the pleural effusion
Takayuki Yamada, et al.（Dept. of Clin. Lab., Chugoku Central Hosp., Hiroshima）……（185）

A case of salivary gland secretory carcinoma in the right upper lip
Yumie Umezawa, et al.（Dept. of Diagnostic Pathol., Sasebo Kyosai Hosp., Nagasaki……（194）

A case of seromucinous borderline tumor with squamous differentiation suspected intraoperatively by a combination of ascitic fluid and imprint cytology
Ryo Yano, et al.（Dept. of Obstet. and Gynecol., Tsuruoka Municipal Shonai Hosp., Yamagata）……（200）

Notice to contributors……（207）

Cover Photo

High-grade myxofibrosarcoma of the left ankle
（Left：Pap. stain, Right：H-E stain）（Utaka Miwa, et al., Left：Fig. 5a, Right：Fig. 5b, p179）

巻頭言

Kei Kawana

川名　　敬

日本大学医学部産婦人科学系産婦人科学分野

▶ 日本臨床細胞学会からの発信で会員と社会に貢献するために

情報処理委員長を拝命しております日本大学の産婦人科，川名　敬でございます．都築編集委員長よりご指名を頂き，巻頭言を担当させていただきます．現在，日本臨床細胞学会は，岡本愛光理事長，森井英一副理事長，田畑　務副理事長の強力なリーダーシップのもと，新しい形の学会運営を進めておられます．その中の1つのテーマは，アカデミアからの発信力ではないかと個人的に考えております．本年度は，公益社団法人化10周年の記念事業が実施され，多くの関係者や他学会，行政の方のご列席のもと，本学会のプレゼンスを示されております．広報活動としての一面もあったと考えております．さて，公益社団法人としては，社会への貢献は大きなテーマとなっております．単に，学術を追求するだけではなく，アカデミアの英知を社会の一般の方に発信していくことが，本学会の責務でもあります．細胞診断学は，一般の方や患者さんに直接，対面してお話しする機会が多い分野ではありませんので，一見，社会貢献というには難しさがありました．しかし，診断学（特に悪性腫瘍の有無）がもっとも重要な役割を担っているのが，がん検診であります．まさに，一般の方（お元気で病気と縁がない方も含め）との接点は，がん検診を通じて，広範囲に及んでいます．がん検診における細胞診断学は，領域を超えて，常に臨床情報と対を成しているわけです．私が担当している婦人科は特にその傾向が強い科であり，子宮頸がん検診と細胞診は切り離すことができません．

そのような中，子宮頸がん検診が大変革を迎えようとしています．HPV検査単独法による子宮頸がん検診の導入が始まろうとしているからです．ハイリスクHPV検査陽性という既に子宮頸癌の最大リスク因子を有する一般の方をHPV検査によって抽出してからの細胞診というのは，子宮頸癌の発癌メカニズム・分子疫学を考えた時，極めて理にかなっています．あとは，対策型検診にこのシステムを落とし込めるかという最大の難関があります．自治体との協働が不可欠です．本学会としては，最大リスク因子をもつ女性の中から，既に有病状態である女性をピックアップすることになります．ここで本学会が育んできた英知を活かし，不利益の少ないがん検診システムを構築することができるのでしょう．この時代に，本学会の存在意義は益々高まります．

一方，本学会からの発信には，学会のホームページ（HP）の役割は大きいです．イン

ターネット社会の現代では，検索サイトから本学会 HP にアクセスしてもらうだけで，我々の活動（特に社会活動）を見ていただくことができるのです．学会 HP の担う役割が増しているのです．私が担当しております情報処理委員会では，学会 HP の刷新を図ろうと現在活動を開始しています．R6 年度中には，リニューアルオープンの予定です．今回の刷新では，トップページでは，デザインからこだわりながら，会員（細胞診専門医，細胞検査士），一般の方，企業・マスコミの方がそれぞれの立場で得たい情報を得やすいように，入口を属性で分けるところから入ります．それぞれのページに入ると，学会からの発信文章，学会からの提言・声明，学術集会の情報，教育コンテンツ，雑誌へのリンク，さらには国際化に向けたコンテンツなどをボックスに分けていく下層の構成を組んでいきます．一般の方へのページでは，現在も HP に掲載されている「細胞アートクルーズ」というページで，一般の方に細胞診断学に親しんでもらい，細胞診断学の大切さに触れてもらいたいと思っています．また，子宮頸癌を始めとする HPV 関連癌のようにワクチンによって予防可能な癌を撲滅するために HPV ワクチンの啓発に関する発信を行うのも学会 HP から発信することになります．HPV ワクチンは 1 つの例ですが，学術団体が協働して一般の方へ啓発していきたい医療行為は多数あります．その啓発に，本学会も貢献できるよう学会 HP を通じて，社会へ発信していきたいと思っています．HPV 検査単独法による子宮頸がん検診についても，国民の理解という課題がある中，一般の方の手元に，自治体から新しいがん検診の案内が郵送されてきた時に，HPV 検査や複雑なアルゴリズムの流れを理解していただくことががん検診受診率の向上にもつながると推察します．新しい子宮頸がん検診を理解するための手助けとして，本学会 HP に一般の方向けのコンテンツを掲載したいと考えています．インターネットで検索した時に，本学会 HP にアクセスしていただき，理解の助けになれば，大きな社会貢献となります．そのような HP づくりを進めていきたいです．HPV 検査単独法による子宮頸がん検診がいよいよ始まることになったので，この作業は急務と言えます．

末筆になりますが，学会 HP は学会の顔です．R6 年度内の完成を目指し，素晴らしい HP を制作できるよう全力を尽くしていきたいと思っています．会員の先生方の HP に対する要望に少しでも多くお応えできるようリニューアルしてまいる所存でございます．ご要望等，情報処理委員会にお寄せいただければ幸いです．

原　著

トリプルネガティブ乳癌に対する術前化学療法の治療効果とリンパ節転移細胞の細胞学的所見

山本　愛奈　南雲サチ子　田畑　弥生　尾﨑　達司
芦村　純一　春日井　務
医療法人英仁会大阪ブレストクリニック病理部

目的：乳癌における術前化学療法（NAC）の治療効果は術後病理組織学的に判定されるが，リンパ節穿刺吸引細胞診（LN FNA）を用いた細胞学的検討や治療効果予測は報告がない．そこでわれわれは，NAC の治療効果予測を目指し，LN FNA の転移細胞の細胞学的検討を行った．

方法：2018～2021 年に，NAC 後に外科的切除が施行されたトリプルネガティブ乳癌のうち，術前 LN FNA が悪性であった 17 例を対象とした．

成績：組織学的治療効果は Grade（G）0 が 1 例，G1 が 8 例，G2 が 2 例，病理学的完全奏効（pCR）が 6 例であった．

背景所見は，壊死物質を G1，2 の 10 例中 7 例に認め，pCR の全例で認めなかった．転移細胞の出現様式は小集団主体であった 8 例中 7 例が G0，1 で，治療効果の低い症例に多かった．散在性細胞は，G0～2 が 9 例，pCR が 1 例で，治療効果の低い症例に多かった．大集団主体の出現は 9 例で，治療効果の高い症例に多くみられた．転移細胞の細胞異型には治療効果との関連は認めなかった．

結論：LN FNA の細胞学的所見は，NAC の治療効果予測に有用であり，最適な治療法を選択するための一助となりうると期待される．

Key words：Breast cancer，Cytology，Metastasis，Neoadjuvant chemotherapy，Triple negative

I. はじめに

昨今，乳癌は免疫組織化学によるサブタイプに基づいて治療方針が検討されている[1]．各サブタイプにより，術前化学療法（neoadjuvant chemotherapy：NAC）が乳癌の標準的治療として定着してきている．またサブタイプのみならず，腋窩リンパ節転移の有無や腫瘍径などの臨床病理学的因子も NAC の適応を決定するうえで重要な指標となっている[2]．

トリプルネガティブ乳癌（triple negative breast cancer：TNBC）は luminal タイプと比較して予後不良とされており[3]，臨床病期に応じて（T2 以上または N1 以上の場合には）NAC が推奨されている[4]．

サブタイプに基づいた NAC の適応および治療方針の決定の目的で，臨床的に悪性が疑われる場合には針生検（core needle biopsy：CNB）が第一選択とされ，乳腺の穿刺吸引細胞診（fine needle aspiration：FNA）は減少傾向にある．しかし，リンパ節穿刺吸引細胞診（lymph node fine needle aspiration：LN FNA）は転移の精査に有用とされて

Pathological response to neoadjuvant chemotherapy for triple negative breast cancer and the cytological findings of metastatic cells in the lymph node
Aina YAMAMOTO, C. T., J. S. C., Sachiko NAGUMO, C. T., C. F. I. A. C., Yayoi TABATA, C. T., J. S. C., Tatsushi OSAKI, C. T., J. S. C., Junichi ASHIMURA, C. T., I. A. C., Tsutomu KASUGAI, M. D.
Department of Pathology, Osaka Breast Clinic
論文別刷請求先　〒553-0007 大阪市福島区大開 1 の 13 の 8　医療法人英仁会大阪ブレストクリニック病理部　山本愛奈
2023 年 8 月 23 日受付
2024 年 1 月 24 日受理

おり，乳癌の罹患率上昇に伴い増加傾向にある．さらに，LN FNA は，臨床病期の推定および治療方針の決定において重要な役割を果たしている．NAC の効果判定は術後病理組織学的に行われるが[5]，LN FNA を用いた細胞学的検討における和文および英文論文はこれまでない．

われわれは TNBC のさらなる個別化医療に貢献するため，NAC の治療効果予測を目指し，TNBC における LN FNA の細胞学的検討を行った．

II. 対象と方法

1．対象

2018 年から 2021 年までに，当院で組織学的に TNBC と診断された症例は 224 例で，そのうち 118 例に NAC が施行された．NAC が施行された 118 例のうち 73 例は，NAC 施行前に LN 転移精査目的のため LN FNA が施行された．LN FNA の判定の内訳は，正常あるいは良性が 39 例，悪性が 21 例，不適正標本が 13 例であった．LN FNA が悪性であった 21 例のうち，細胞数少数または著しい変性により検討が困難であった 4 例を除いた 17 例を対象とした．

NAC 効果判定は，術後病理組織学的に乳癌取扱い規約第 18 版[5]に掲載されている判定基準に基づいて判定された．pCR（pathological complete response）は乳房内浸潤巣とともに腋窩リンパ節にも浸潤巣がないものとした．

2．臨床病期

臨床病期を Table 1 に示す．Stage Ⅱが 11 例，Stage Ⅲが 6 例であった．なお，臨床病期は，乳癌取扱い規約　第 18 版[5]に基づいて診断された．

3．術前化学療法

施行された NAC のレジメンは，WPTX（Weekly paclitaxel)-FEC（5-Fluorouracil/Epirubicin/cyclophosphamide）が 5 例，EC（Cyclophosphamide)-WPTX が 6 例，DTX（Docetaxel)-FEC が 3 例，dose-dense EC-WPTX が 2 例，EC-DTX が 1 例であった．

4．方法

乳腺原発腫瘍から針生検（CNB）にて採取された検体を 10％中性緩衝ホルマリンで 8～48 時間以内で固定した．固定後パラフィン包埋し，薄切後，自動染色・封入装置（ST5020-CV5030，Leica Biosystems）を用いて，ヘマトキシリン・エオジン染色（Hematoxylin-Eosin：HE stain）標本を作製した．病理組織診断で乳癌取扱い規約　第 18 版[5]に基づいて浸潤性乳癌と診断された検体は，免疫組織化学染色を追加実施した，手術検体についても同様の方法で組織標本を作製した．手術検体のセンチネルリンパ節および腋窩郭清リンパ節は，最大割面で標本を作製した．

Table 1　Pathological response to NAC and clinical stage

Pathological response to NAC		Clinical stage					
		Stage Ⅱ		Stage Ⅲ			Stage Ⅳ
		A	B	A	B	C	
Grade 0				1			
Grade 1	1a	1	1	2		1	
	1b		3				
Grade 2	1a		1				
	1b		1				
pCR		1	3	1		1	
total		2	9	4	0	2	0

NAC：neoadjuvant chemotherapy；pCR：pathological complete response

免疫組織化学染色は以下の抗体および方法を用いた．抗 estrogen receptor（ER）ウサギモノクローナル抗体（SP1，ロシュ・ダイアグノスティックス株式会社），抗 progesterone receptor（PgR）ウサギモノクローナル抗体（1E2，ロシュ・ダイアグノスティックス株式会社），抗 human epidermal growth factor receptor-2，c-erbB-2（HER2/neu）ウサギモノクローナル抗体（4B5，ロシュ・ダイアグノスティックス株式会社）を用いた染色は VENTANA BenchMark GX（ロシュ・ダイアグノスティックス株式会社）で行った．HER2 発現は ASCO/CAP ガイドライン（2013）に準じ判定した[6]．

FNA 標本は No. 22 ゲージの穿刺吸引針を用い，エコーガイド下でリンパ節から穿刺吸引細胞診を行った．採取細胞はスライドガラスに吹き付け塗抹後可及的すみやかに 95％アルコールで固定し，自動染色・封入装置（ST5020-CV5030，Leica Biosystems）を用いて Papanicolaou 染色を行った．FNA の診断報告様式は，乳癌取扱い規約　第 18 版[5]に基づいて判定した．

FNA の細胞学的検討項目は，①背景所見，②転移細胞の出現様式，③転移細胞の細胞異型（nucleo-cytoplasmic ratio（N/C 比），核の大小不同，核形不整，核小体）を観察し検討を行った．また転移細胞の出現様式については，20 個未満から構成される細胞集団を小集団，150 個以上から構成される細胞集団を大集団と定義し，検討を行った．

なお，本検討は当院倫理委員会の承認を受けて実施した（承認番号 2023-05）．

III. 成　　績

1．病理組織学的診断

1）術後病理学的治療効果判定

Grade 0 が 1 例，Grade 1 が 8 例，Grade 2 が 2 例，pCR

Table 2　Number of cases that showed a pathological response to NAC

Pathological response to NAC		No.（n = 17）
Grade 0		1
Grade 1	1a	5
	1b	3
Grade 2	1a	1
	1b	1
pCR		6
total		17

NAC：neoadjuvant chemotherapy；pCR：pathological complete response

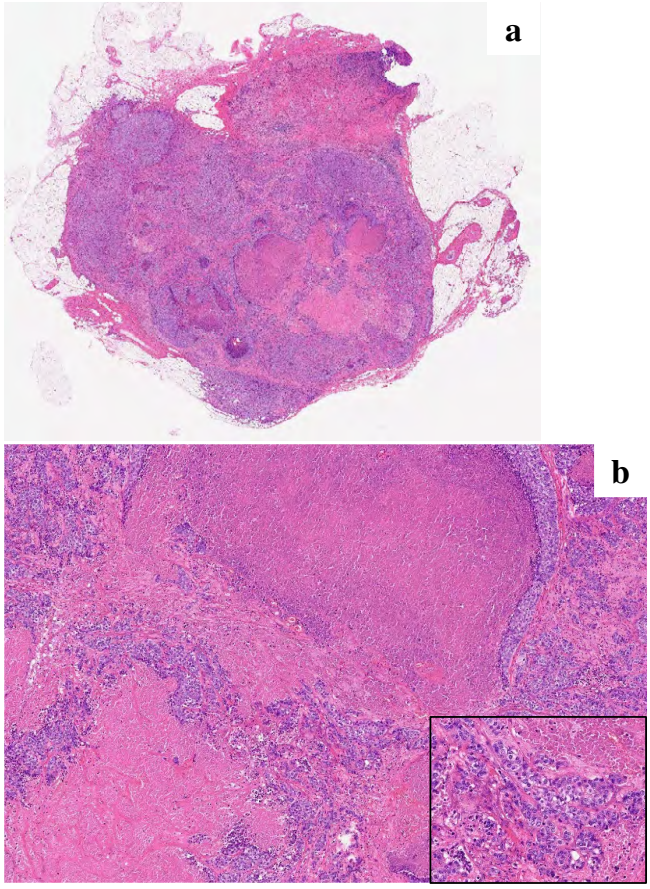

Fig. 1　Histological findings of the lymph node after neoadjuvant chemotherapy. The pathological response to neoadjuvant chemotherapy was classified as Grade 1a.
a：Low power view of the lymph node（H.E. staining, loupe）.
b：High power view showing residual breast carcinoma after neoadjuvant treatment. There are residual areas of tumor, extensive necrosis, and fibrotic areas without tumor（H.E. staining, ×4, inset, ×20）.

が 6 例であった（Table 2）.

Table 3　Pathological diagnosis and histological grade in cases that showed a pathological response to NAC

Pathological response to NAC		Pathological diagnosis			Histological grade		
		Histological type					
		Invasive ductal carcinoma			Ⅰ	Ⅱ	Ⅲ
		tubule forming	solid	scirrhous			
Grade 0				1			1
Grade 1	1a		5				5
	1b	1	2		1	1	1
Grade 2	1a		1			1	
	1b		1			1	
pCR			4	2		5	1
total		1	13	3	1	8	8

NAC：neoadjuvant chemotherapy；pCR：pathological complete response

2）病理学的組織型

病理学的組織型の内訳および組織学的グレード（histological grade）を Table 3 に示す.

3）組織学的所見

組織型は浸潤性乳管癌の充実型（invasive ductal carcinoma, solid type）が 13 例と最も多かった．また，組織学的グレードはⅡが 8 例，Ⅲが 8 例であり，低分化で高グレードな症例が多かった．NAC 後外科的切除術における腋窩リンパ節郭清標本に転移巣の残存を認めた症例は 10 例で，そのうち 9 例に壊死を認めた（Fig. 1）．浸潤巣の残存を認めなかった 1 例に，瘢痕を認めた.

2．細胞学的所見

1）背景所見

背景所見について Table 4 に示す．リンパ球と血液成分が全例にみられ，Grade 1 の 5 例（5/8 例）と Grade 2 の 2 例（2/2 例）に壊死を認めた（Fig. 2）．また，pCR の全例に壊死は認めなかった.

2）転移細胞の出現様式

出現様式について Table 5 に示す．細胞集団は，小集団（<20 cells）主体での出現は 8 例（8/17 例）にみられた．この内訳は Grade 0 が 1 例（1/1 例），Grade 1 が 6 例（6/8 例），pCR が 1 例（1/6 例）であり，NAC 非奏効症例に小集団を多く認めた．大集団（≧150 cells）主体での出現は 9 例（9/17 例）に認めた．この内訳は，Grade 1 が 2 例（2/8 例），Grade 2 が 2 例（2/2 例），pCR が 5 例（5/6 例）であり，NAC 奏効症例に多く認めた．また，結合性の低下した散在性細胞が Grade 0 の 1 例（1/1 例），Grade 1 の 6 例（6/8 例），Grade 2 の 2 例（2/2 例），pCR の 1 例（1/6 例）の 10 例に認められ，NAC 非奏効症例に多く出現する傾向がみられた（Fig. 3）.

Table 4 Background findings of lymph node cytology

Pathological response to NAC		Lymphocytes	Necrosis
Grade 0		1	
Grade 1	1a	5	3
	1b	3	2
Grade 2	1a	1	1
	1b	1	1
pCR		6	
total		17	7

NAC：neoadjuvant chemotherapy；pCR：pathological complete response

Table 5 Cytological features and pattern of arrangement of metastatic cells in the lymph nodes

Pathological response to NAC		Metastatic cells		
		Scattered	Small clusters	Large clusters
Grade 0		1	1	
Grade 1	1a	5	5	
	1b	1	1	2
Grade 2	1a	1		1
	1b	1		1
pCR		1	1	5
total		10	8	9

NAC：neoadjuvant chemotherapy；pCR：pathological complete response
Clusters consisting of ＜20 cells were defined as small clusters and those containing ≥150 cells were defined as large clusters.

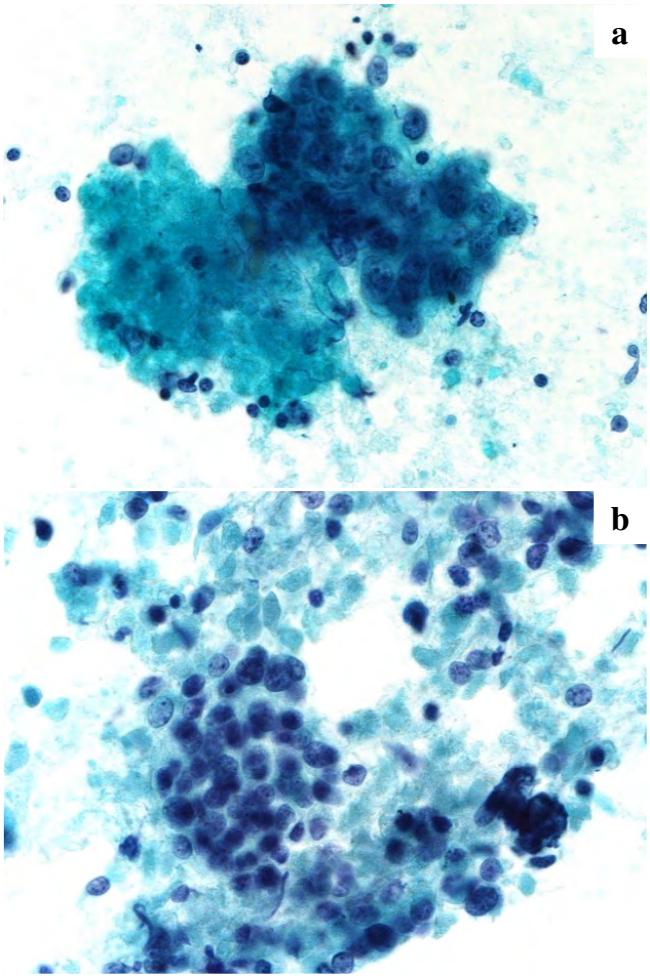

Fig. 2 Cytological findings of the lymph node before neoadjuvant chemotherapy.
Necrosis is seen in the background in patients showing poor response to chemotherapy.
a, b：The pathological response to neoadjuvant chemotherapy is Grade 1a（Pap. staining, ×40）.

3） 転移細胞の細胞異型

細胞所見について Table 6 に示す．N/C 比の大きい細胞は 15 例（15/17 例）に認め，核形不整の強い細胞は 12 例（12/17 例）とほとんどの症例で認め，NAC の治療効果との関連はみられなかった．核の大小不同は乏しい症例が 9 例（9/17 例）に，大小不同を有する症例を 8 例（8/17 例）に認めた．これより，大小不同においても NAC の治療効果との関連はみられなかった．明瞭な核小体を 13 例（13/17 例）に，また複数個有する細胞は 11 例（11/17 例）とほとんどの症例に認められ，これも NAC の治療効果との関連はみられなかった（Fig. 4）．

IV. 考　　察

乳癌は遺伝子解析パターンを代替したサブタイプに基づいて治療方針が検討されている[1]．TNBC は luminal サブタイプと比較して予後不良とされており，内分泌療法や抗 HER2 療法の適応外のため化学療法が一般的な治療となっている[3]．しかしながら，TNBC は生物学的性質や病理組織学的形態も多彩であり，腫瘍の不均一性が問題視されてきている．この TNBC の腫瘍不均一性は，薬剤感受性が多様である要因の一つと考えられている[7]．近年では，Oncotype Dx® や MammaPrint® など多遺伝子解析を用いた予後予測のエビデンスは蓄積されてきているが，薬物療法の適応を決める基準についてはいまだ十分に検証がなされていない[8]．また，NAC 施行後の腫瘍残存の程度は，再発や予後に関連していることが複数の研究で実証されており，NAC 治療抵抗性の課題を克服するための研究も多数なされている[9~11]．本検討においても 11/17 例と半数以上の症例で病理学的に NAC の完全奏効が認められず，NAC の治療抵抗性腫瘍の存在が示唆された．このような NAC の治

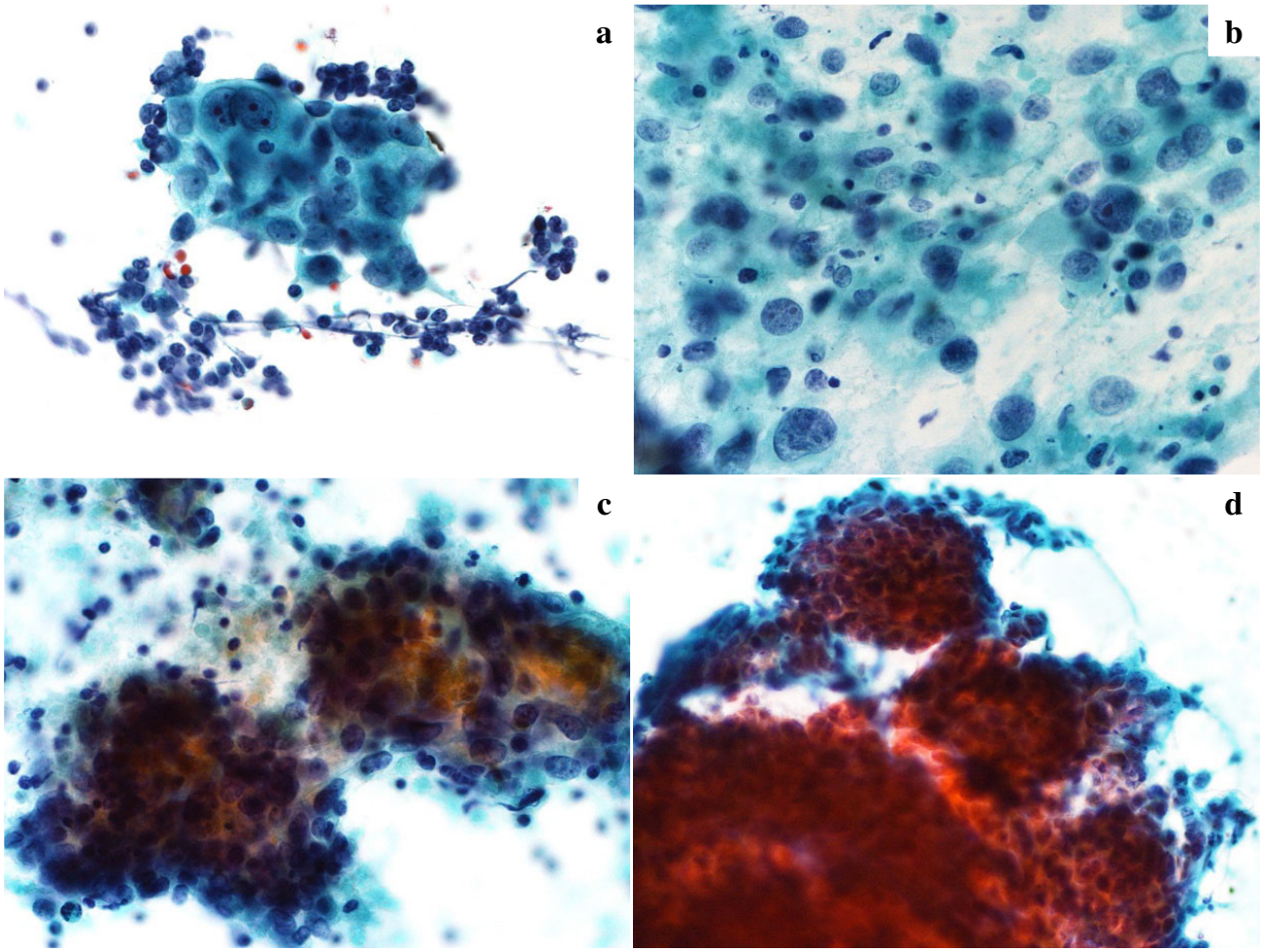

Fig. 3　Cytological findings pattern of arrangement of metastatic cells in the lymph node before neoadjuvant chemotherapy. The pathological response to neoadjuvant chemotherapy is（a）Grade 0,（b）Grade 1b,（c）Grade 2a,（d）pCR.
a：Small clusters consisting of ＜20 cells are seen（Pap. staining, ×40）.
b：Scattered cells are seen（Pap. staining, ×40）.
c, d：Large clusters consisting of ≥150 cells are seen（Pap. staining, c, ×40, d, ×20）.

療抵抗性症例にはさらなる個別化医療が求められるため，その第一歩として，NAC 前に治療効果を予測することが肝要である．

1．背景所見

NAC の非奏効症例では，LN FNA の背景に壊死物質を認めた．一方で，NAC の奏効症例では壊死物質を認めなかった．また，NAC 後外科的切除術における腋窩リンパ節郭清標本においても，治療効果の非奏効症例のほとんどに壊死を認めた．癌細胞の増殖速度と腫瘍血管の形成速度の不均衡により，腫瘍内部に十分な酸素が供給されない低酸素領域が生じることで壊死が生じる[12]．このような血流不足は抗がん剤の供給不足につながることから，低酸素環境にある癌細胞は一般的に抗がん剤に抵抗性を示すとされている[13]．本検討においても，壊死物質の出現は NAC 治療抵抗性を示唆する重要な所見であった．

2．転移細胞の出現様式

LN FNA における転移細胞の出現様式においては，NAC の非奏効症例では小集団ないし結合性の低下した散在性細胞が多く，また NAC の奏効症例では大集団を主として出現する症例が多かった．癌の転移は，原発巣から細胞が離れて移動することによって生じる．この過程において癌細胞は，本来有している上皮系の性質から新たに間葉系細胞の性質へと変化する上皮間葉系移行（epithelial mesenchymal transition：EMT）という現象が生じ，癌の転移に関与していることが知られている[14,15]．この EMT を担う代表的な因子の一つに，細胞間接着分子である E カドヘリンが存在する[7]．EMT は E カドヘリンの発現低下により，集団を形成している癌細胞が細胞接着性を失い単細胞で遊走することを可能とする[6]．また，EMT は癌細胞の薬物抵抗性を促進する分子機構であることも報告されている[15]．この

Table 6 Cytological features of the metastatic cells in the lymph node

Pathological response to NAC		N/C ratio		Nuclear atypia		Anisokaryosis		Nucleoli		
		Low	Moderate to high	Mild	Moderate to high	Low	Moderate to high	Clear	Unclear	Multiple
Grade 0			1		1		1	1		1
Grade 1	1a		5	1	4	4	1	3	2	4
	1b	1	2	2	1	2	1	3		2
Grade 2	1a		1		1		1	1		
	1b		1		1	1			1	1
pCR		1	5	2	4	2	4	5	1	3
total		2	15	5	12	9	8	13	4	11

NAC：neoadjuvant chemotherapy；pCR：pathological complete response

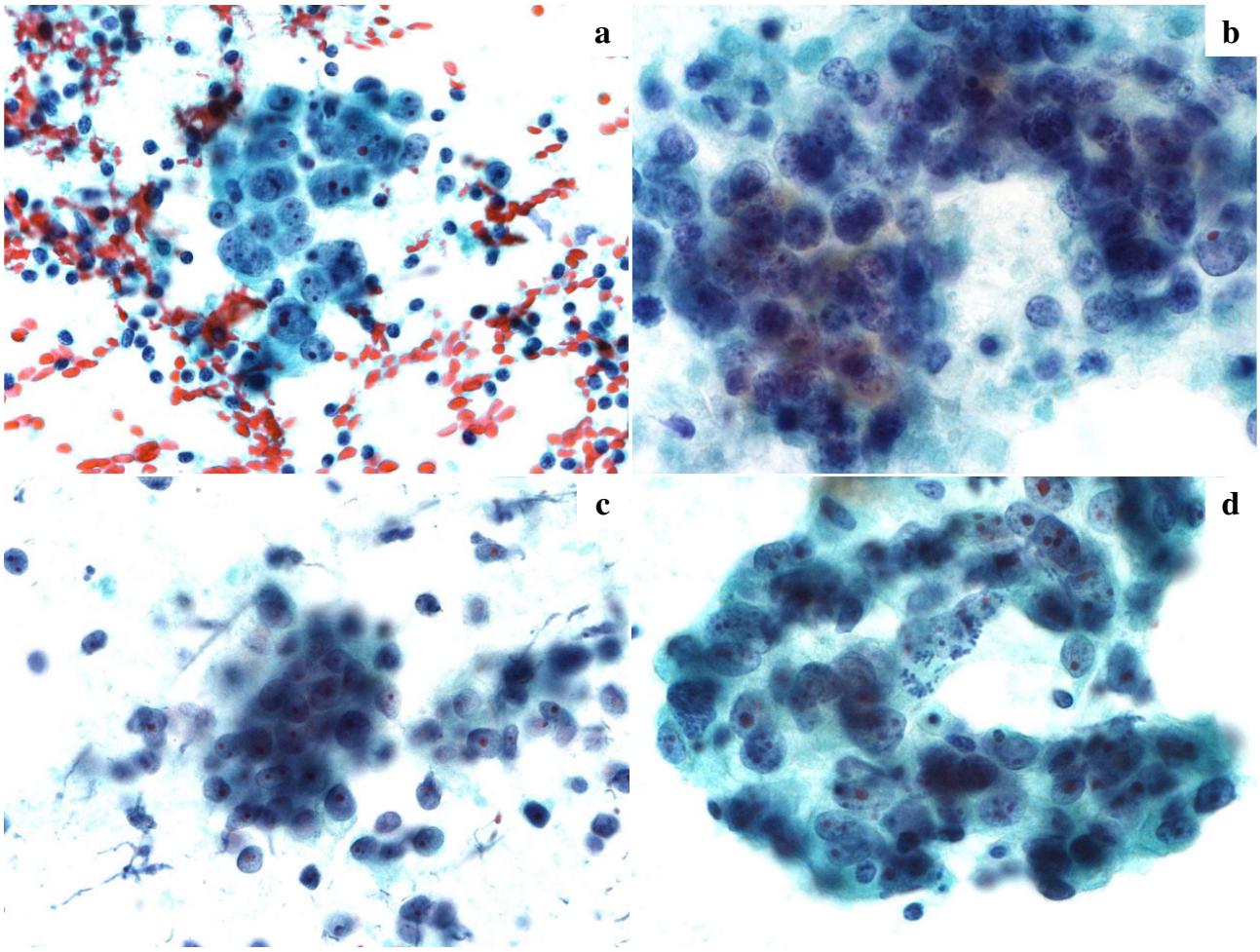

Fig. 4 Metastatic cells in the lymph node showing a high degree of cellular atypia.
The pathological response to neoadjuvant chemotherapy is (a) Grade 0, (b) Grade 1b, (c) Grade 2a, (d) pCR.
a–d：The N/C ratio is high, nuclear atypia is high, and there are multiple nucleoli (Pap. staining, a, ×40, b, ×60, c, ×40, d, ×60).

EMT による細胞間接着の低下，遊走能の亢進などの影響を受け，NAC の非奏効症例においては結合性の低下した小集団ないし散在性細胞が多く出現していたことが推察される．

3） 転移細胞の細胞異型

LN FNA における転移細胞の細胞異型については，NAC の治療効果にかかわらずいずれも異型の強い症例が多かった．また，組織学的にも高グレードの症例が多かった．元

来より組織学的異型度は予後を推測するために用いられているが，TNBC においては NAC の治療効果と病理細胞学的異型度は関連しないと考えられる．

乳腺 FNA では，良悪の診断目的のため特に細胞異型に重きをおいて鏡検・診断が行われることが多い．一方で，転移精査目的の LN FNA においては，LN に上皮細胞を認めるか否かが重要であり，詳細な細胞所見が重要視される機会は少ない．しかしながら，壊死物質の出現などの背景所見や転移細胞の結合性などの出現様式に着目することで，より組織構築に沿った診断が可能であり，NAC の治療効果予測をも可能にすると考えられた．また，壊死は血流不足による NAC の抵抗性にもつながるため，臨床へ提供すべき重要な所見であることを念頭におく必要がある．日常細胞診断業務では良悪の診断の役割を主に担っているが，今後は薬物療法の治療効果予測に活用することで，FNA の有用性のさらなる向上にもつながると考える．

V. 結　　語

本検討において 11/17 例と半数以上の症例で NAC の奏効が得られず，TNBC における NAC の感受性が多様であることが示唆された．NAC 施行前の LN FNA において壊死物質および結合性の低下した転移細胞の出現は，NAC の奏効が期待されにくいことが示唆された．LN FNA の細胞学的所見は，NAC の治療効果予測に有用であり，TNBC のさらなる個別化治療の一助となりうると期待される．

筆者らは，開示すべき利益相反状態はありません．

本論文の要旨は第 63 回日本臨床細胞学会総会（春期大会）（2022 年 6 月）にて発表した．

謝辞　稿を終わるにあたり，ご指導をいただきました大阪ブレストクリニック院長　芝英一先生に深謝いたします．

Abstract

Objective：The treatment effect of neoadjuvant chemotherapy（NAC）is determined by postoperative histology. However, there are no reports describing the cytological prediction of treatment efficacy or use of lymph node cytology. We therefore conducted a cytological study of metastatic lymph nodes to predict the efficacy of NAC.

Study Design：We selected 17 triple-negative cases with malignant findings on preoperative lymph node cytology following surgical resection after NAC between 2018 and 2021.

Results：The pathological response to NAC was grade 0 in 1 case, grade 1 in 8 cases, grade 2 in 2 cases, and pathological complete response（pCR）in 6 cases.

The background findings of lymph node cytology showed necrosis in 7 of 10 patients with grade 1 or 2. The appearance of metastatic cells differed according to the response to NAC. Small clusters（<20 cells）were seen in 7 of the 8 grade 0 or 1 cases and were more common in cases with a poor response to NAC. Scattered cells were seen in 9 cases of grade 0 to 2 and in 1 case of pCR and were more common in cases with a poor response to NAC. Large clusters（≥150 cells）were found in 9 cases and were more common in cases with a high response to NAC. Cellular atypia of the metastatic cells was not associated with the response to NAC.

Conclusion：Lymph node cytology findings are expected to be useful for predicting the response to NAC and may help in selection of the optimal therapy.

文　　献

1）Coates, A. S., Winer, E. P., Goldhirsch, A., et al. Tailoring therapies–improving the management of early breast cancer：St Gallen International Expert Consensus on the Primary Therapy of Early Breast Cancer 2015. Ann Oncol 2015；26：1533-1546.

2）日本乳癌学会，編．乳癌診療ガイドライン①治療編，2022 年版．金原出版，東京，2022.

3）Sørlie, T., Perou, C. M., Tibshirani, R., et al. Gene expression patterns of breast carcinomas distinguish tumor subclasses with clinical implications. Proc Natl Acad Sci U S A 2001；98：10869-10874.

4）National Comprehensive Cancer Network. NCCN Clinical Practice Guidelines in Oncology：Breast Cancer Version 5. 2020.

5）日本乳癌学会，編．臨床・病理　乳癌取扱い規約　第 18 版．金原出版，東京，2018.

6）Wolff, A. C., Hammond, M. E., Hicks, D. G., et al. American Society of Clinical Oncology；College of American Pathologists. Recommendations for human epidermal growth factor 2 testing in breast cancer：American Society of Clinical Oncology/College of American Pathologists clinical practice guideline update. J Clin Oncol 2013；13：3997-4013.

7）Nedeljković, M., Damjanović, A. Mechanisms of Chemotherapy Resistance in Triple-Negative Breast Cancer–How We Can Rise to the Challenge. Cells 2019；8：957.

8）Sun, L., Wu, A., Bean, G.R., et al. Molecular Testing in Breast Cancer：Current Status and Future Directions. J Mol Diagn 2021；23：1422-1432.

9）Fisher, B., Bryant, J., Wolmark, N., et al. Effect of preoperative chemotherapy on the outcome of women with operable breast cancer. J Clin Oncol 1998；16：2672-2685.

10）Cance, W. G., Carey, L. A., Calvo, B. F., et al. Long-term outcome of neoadjuvant therapy for locally advanced breast carcinoma：effective clinical downstaging allows breast preservation and predicts outstanding local control and survival. Ann Surg 2002；236：295-302；discussion 302-303.

11）Nath, A., Mitra, S., Mistry, T., et al. Molecular targets and therapeutics in chemoresistance of triple-negative breast cancer. Med

Oncol 2021；39：14.
12）Vaupel, P., Kallinowski, F., Okunieff, P. Blood flow, oxygen and nutrient supply, and metabolic microenvironment of human tumors：a review. Cancer Res 1989；49：6449-6465.
13）Teicher, B. A. Hypoxia and drug resistance. Cancer Metastasis Rev 1994；13：139-168.
14）Boyer, B., Vallés, A. M., Edme, N. Induction and regulation of epithelial-mesenchymal transitions. Biochem Pharmacol 2000；60：1091-1099.
15）Gumbiner, B. M. Regulation of cadherin-mediated adhesion in morphogenesis. Nat Rev Mol Cell Biol 2005；6：622-634.

原　著

超音波内視鏡下穿刺吸引法施行時のオンサイト迅速細胞診におけるメンブレンフィルター法の有用性

小原　勇貴[1,3]　髙橋　美穂[1]　藤川　沙織[1]　鍋島　哲[1]
笹生　俊一[2]
八戸赤十字病院検査技術課[1]，同　病理診断科[2]，富山大学附属病院病理部[3]

目的：超音波内視鏡下穿刺吸引法施行時のオンサイト迅速細胞診（rapid on-site cytologic evaluation：ROSE）におけるメンブレンフィルター法（以下フィルター法）の有用性を検討した．

方法：超音波内視鏡下穿刺吸引法が施行された膵腺癌 82 例と胃粘膜下腫瘍 36 例を対象に，ROSE 標本作製に圧挫法を用いた症例群とフィルター法を用いた症例群で，作製標本枚数と，作製標本枚数のうち腫瘍細胞を認めた標本枚数の割合，腫瘍細胞数を比較した．ROSE 後の残検体より作製したセルブロック標本における有意の組織の出現率も比較した．

成績：フィルター法を用いた症例群のほうが圧挫法を用いた症例群に比べ，作製標本枚数が有意に少なく，かつ腫瘍細胞を認めた標本枚数の割合が有意に高かった．フィルター標本のほうが圧挫標本よりも腫瘍細胞数が有意に多かった．セルブロック標本における有意の組織の出現率は，フィルター法を用いた症例群のほうが圧挫法を用いた症例群より高かった．

結論：超音波内視鏡下穿刺吸引法の ROSE にフィルター法を用いることで，有意の細胞成分が採取されているか否かの判断が容易になり，組織学的検索にも耐えうるセルブロック標本を作製できた．

Key words：Pancreatic cancer，Gastric submucosal tumor，Endoscopic ultrasound-guided fine-needle aspiration，Rapid on-site cytologic evaluation，Membrane filter method

I. はじめに

超音波内視鏡下穿刺吸引法（endoscopic ultrasound-guided fine-needle aspiration：以下，EUS-FNA）は，胃や十二指腸などの消化管内腔から超音波内視鏡を用いて壁外病変や消化管粘膜下病変を観察し，病変部に対して穿刺吸引を行い，検体を得る手法である．近年，膵腫瘤性病変や消化管粘膜下病変を中心に，さまざまな病変の診断に EUS-FNA が積極的に用いられており，良好な診断成績が得られている[1~6]．一方，EUS-FNA 施行後の膵炎や出血，消化管穿孔，穿刺経路への癌細胞の播種（needle tract seeding）などの偶発症も報告されており[7~10]，侵襲性の高い検体採取手技となるため，一度の検査で正診を得ることがきわめて重要である．このため，EUS-FNA 施行時には，病理医や細胞検査士が立ち会い，ベッドサイドで採取検体の一部を用いて細胞診標本を作製し，検体適正評価を実施することが推奨されている[11]．この手法は近年，オンサイト迅速細胞診（rapid on-site cytologic evaluation：以下，ROSE）

Utility of the membrane filter method for rapid on-site cytologic evaluation during endoscopic ultrasound-guided fine-needle aspiration
Yuki OBARA[1,3], C. T., C. M. I. A. C., Miho TAKAHASHI[1], C. T., I. A. C., Saori FUJIKAWA[1], C. T., J. S. C., Tetsu NABESHIMA[1], C. T., J. S. C., Shunichi SASOU[2], M. D., M. I. A. C.
[1]Department of Pathology and Laboratory Medicine, [2]Department of Pathology, Hachinohe Red Cross Hospital
[3]Laboratory of Anatomic Pathology, Toyama University Hospital
論文別刷請求先　〒930-0152 富山県富山市杉谷 2630　富山大学附属病院病理部　小原勇貴
2023 年 10 月 2 日受付
2024 年 2 月 8 日受理

と称されており，ROSEの導入によりEUS-FNAの診断精度の向上や検体不適性率の減少が報告されている[12~15]．ROSEを実施する病理医や細胞検査士は，on-siteで診断に十分量の組織，細胞成分が採取されているのか否か，迅速な判断が求められる．このためには，迅速かつ適切な標本作製が不可欠である．EUS-FNA施行時のROSEの標本作製には，一般的に圧挫法が用いられている[11]が，採取される検体の大部分は血液成分やフィブリン塊のため，標本作製部位の選定に迷う場合が少なくない．

メンブレンフィルター法（以下，フィルター法）は採取検体をメンブレンフィルターで濾過することで，フィルター孔よりも大きな細胞成分だけを選択的に標本上に残す簡便な集細胞法である．これまでに，液状検体や血性検体において，フィルター法による標本作製の有用性が報告されている[16~18]．しかし，EUS-FNAのROSEの際に，フィルター法による標本作製を行った報告は検索しえたかぎり認められず，その有用性については明らかにされていない．

本研究では，EUS-FNA施行時のROSEの標本作製に，圧挫法を用いた症例群とフィルター法を用いた症例群で，作製標本枚数を比較し，さらに作製標本枚数のうち腫瘍細胞を認めた標本枚数の割合を比較した．また，圧挫標本とフィルター標本で，背景所見と腫瘍細胞の出現形式，腫瘍細胞数を中心に，細胞像の比較検討を行った．さらに，ROSEの標本作製に圧挫法を用いた症例群とフィルター法を用いた症例群で，ROSE後の残検体より作製したセルブロック標本における有意の組織の出現率も比較検討した．

II. 対象および方法

1. 対象

八戸赤十字病院で2009年11月から2022年7月までに施行されたEUS-FNAは膵病変の118件，胃粘膜下病変の71件であった．このうち，臨床病理学的に診断された膵腺癌82例と外科切除材料で組織学的に診断された胃粘膜下腫瘍（submucosal tumor，以下，SMT）36例（内訳：gastrointestinal stromal tumor：（以下，GIST）27例，神経鞘腫7例，平滑筋腫2例）の合計118例を検討対象とした．

2. 方法

1） 検体採取から標本作製まで

EUS-FNAの穿刺針は，Expect™（Boston Scientific），EZ shot（Olympus），EchoTip ProCore®（Cook Medical），Acquire™（Boston Scientific），SonoTip TopGain®（MediGlobe）のいずれかを用いた．穿刺針径は22 Gあるいは25 Gを用いて穿刺を行い，病変部内で15～20ストロークすることで組織を採取した．対象の全例で，検体採取時に細胞検査士が内視鏡室に出向いて細胞診標本を作製し，鏡検を行い，採取検体の評価を行った（ROSE）．2009年11月～2016年6月までにEUS-FNAが施行された膵腺癌27例と胃SMT 18例は圧挫法により標本作製を行い，2016年7月以降にEUS-FNAが施行された膵腺癌55例と胃SMT 18例はフィルター法により標本作製を行った．圧挫法により標本作製を行った場合とフィルター法により標本作製を行った場合の，ROSEの際の標本作製から最終診断までの手順は以下のとおりである．

【圧挫法】（Fig. 1）

①EUS-FNAで採取された検体をシャーレに回収した．

②採取された検体の複数箇所の白色部分から圧挫標本を作製し，100％エタノールですみやかに湿固定した．

③固定した圧挫標本を水洗し，ヘマトキシリン単染色を行い，ROSEを実施した（目的とする細胞成分が採取されている場合はROSEを終了し，採取されていない場合は再穿刺材料で再度①～③を行った）．

④ROSE終了後，残検体を10％中性緩衝ホルマリンで固定した．

⑤③で作製した圧挫標本をPapanicolaou（以下，Pap.）染色し，細胞診断を行った．

⑥④の10％中性緩衝ホルマリンで固定した検体を用いてセルブロック標本を作製し，組織診断も行った．

【フィルター法】（Fig. 2）

①EUS-FNAで採取された検体を，生理食塩水を満たしたスピッツに回収した．

②スピッツ内で採取検体を軽くピペッティングし，なるべく組織塊を避けながら上清部分を吸い取り，メンブレンフィルター（センシンメディカル，Pore 5.0 μm）をセットした集細胞ホルダー内に分注した．シリンジで陰圧をかけることで，液体成分を吸い取り，フィルター上に細胞成分を集めることでフィルター標本を作製した．フィルター標本は100％エタノールですみやかに湿固定した．

③固定したフィルター標本を水洗し，ヘマトキシリン単染色を行い，ROSEを実施した（目的とする細胞成分が採取されている場合はROSEを終了し，採取されていない場合，再穿刺材料で再度①～③を行った）．

④ROSE終了後，ROSE後の残検体を10％中性緩衝ホルマリンで固定し，組織標本とした．

⑤③で作製したフィルター標本をPap. 染色し，細胞診断を行った．

⑥④の10％中性緩衝ホルマリンで固定した組織検体を用いてセルブロック標本を作製し，組織診断も行った．

2） 検討項目

ROSE時の標本作製に圧挫法を用いた症例群とフィル

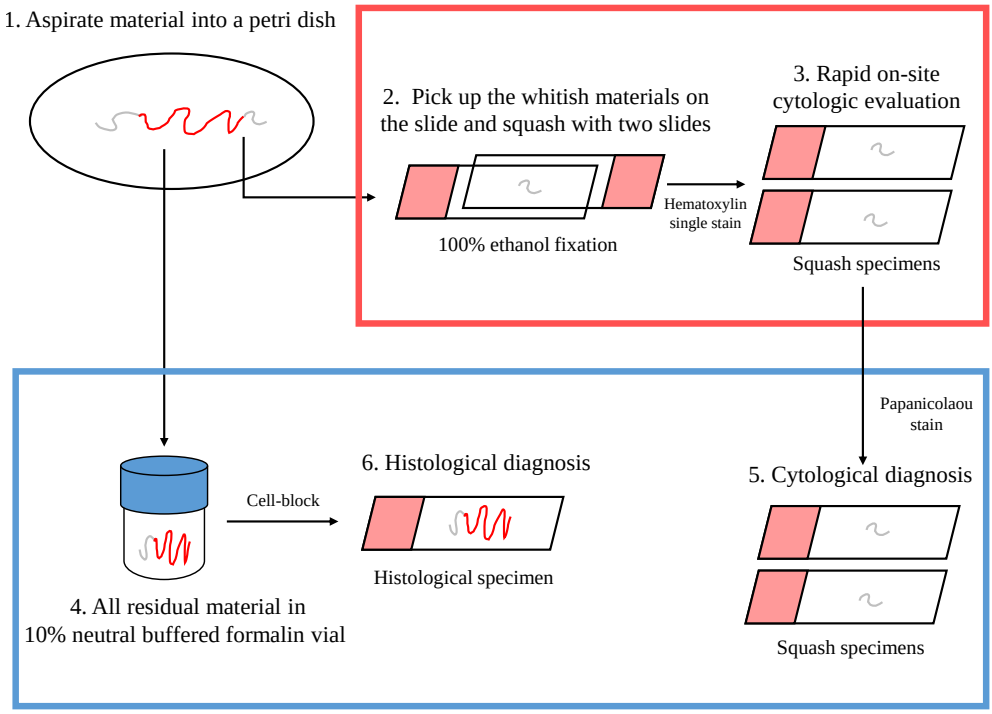

Fig. 1　Process of preparation of endoscopic ultrasound-guided fine-needle aspiration specimens for rapid on-site cytologic evaluation using the squash method.
The red square indicates on-site work, and the blue square indicates work at the pathological laboratory.

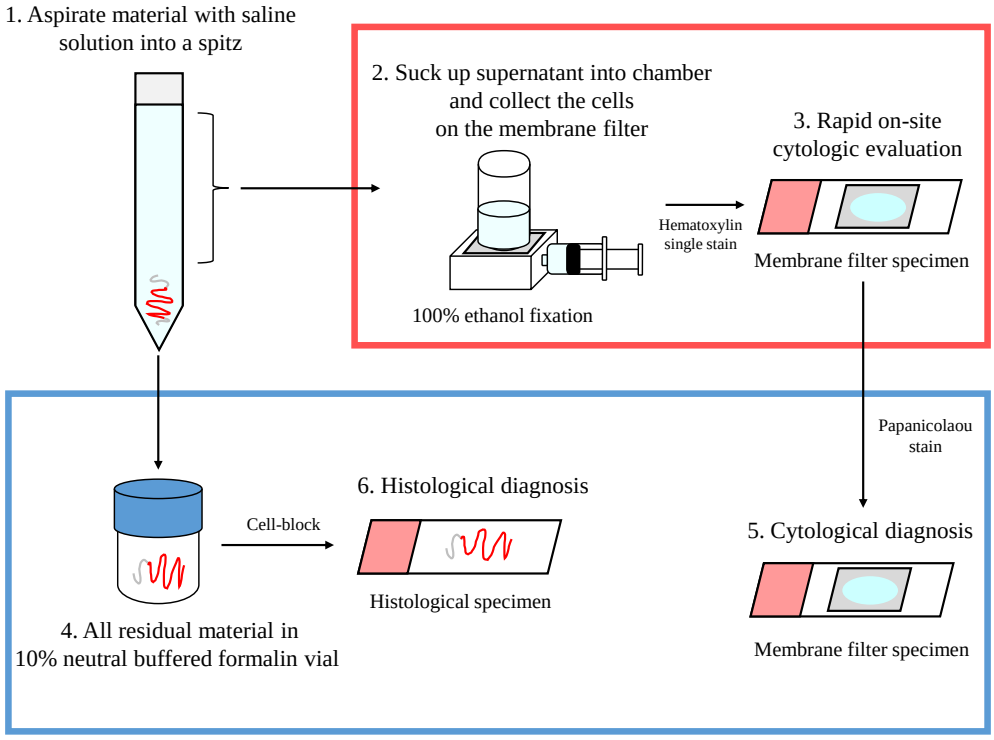

Fig. 2　Process of preparation of endoscopic ultrasound-guided fine-needle aspiration specimens for rapid on-site cytologic evaluation using the membrane filter method.
The red square indicates on-site work, and the blue square indicates work at the pathological laboratory.

Table 1 Comparison of the number of specimens prepared for rapid on-site cytologic evaluation and the percentage of specimens with tumor cells between the squash and the membrane filter methods. For both specimens obtained from pancreatic adenocarcinoma and gastric submucosal tumor cases, the membrane filter group showed a significantly higher percentage of specimens with tumor cells as compared with the squash group, despite the lower number of specimens.

	Pancreatic adenocarcinoma n = 82		Gastric SMT n = 36	
	Squash n = 27	Membrane filter n = 55	Squash n = 18	Membrane filter n = 18
Number of specimens	142	75*	168	39*
(Mean ± SD)	(5.3 ± 3.2)	(1.4 ± 0.8)	(9.3 ± 5.1)	(2.2 ± 0.8)
Percentage of specimens with tumor cells (%)	77.5	94.7*	31.5	64.1*

SMT：submucosal tumor
*：p＜0.001 vs. Squash

ター法を用いた症例群で，以下の項目について比較検討した．

（1）作製標本枚数と，作製標本枚数のうち腫瘍細胞を認めた標本枚数の割合

ROSE の際の標本作製に圧挫法を用いた症例群とフィルター法を用いた症例群で，作製標本枚数を比較した．また作製した標本をすべて再度鏡検し，作製した標本枚数のうち腫瘍細胞（膵腺癌症例では腺癌細胞，胃 SMT 症例では長紡錘形細胞）を認めた標本枚数の割合を比較した．なお，腫瘍細胞の有無は ROSE の際に作製した標本を Pap. 染色した永久標本で評価した．

（2）細胞像

圧挫標本とフィルター標本で，背景所見と腫瘍細胞の出現形式，腫瘍細胞数を比較した．これらの評価は，ROSE の際に作製した標本を Pap. 染色した永久標本で行い，各症例で最も細胞量の多かった標本 1 枚を対象とした．腫瘍細胞数については，膵腺癌症例では標本中の腺癌細胞数を，胃 SMT 症例では標本中の長紡錘形の腫瘍細胞数を可能なかぎりすべて数え，圧挫標本とフィルター標本における腫瘍細胞数を比較した．これに加えて，50 個以上の腫瘍細胞からなる細胞集塊数も比較した．

（3）ROSE 後の残検体より作製したセルブロック標本における有意の組織の出現率

ROSE の際の標本作製に圧挫法を用いた症例群とフィルター法を用いた症例群で，ROSE 後の残検体より作製したセルブロック標本における有意の組織の出現率を比較した．有意の組織とは，膵腺癌症例では異型腺上皮組織，胃 SMT 症例では長紡錘形細胞からなる束状の組織とした．

3） 統計学的解析

ROSE の際の標本作製に圧挫法を用いた症例群とフィルターを用いた症例群間での作製標本枚数の比較と腫瘍細胞数の比較，50 個以上の腫瘍細胞からなる細胞集塊数の比較については，Mann-Whitney の U 検定を用いて評価した．ROSE の際の標本作製に圧挫法を用いた症例群とフィルターを用いた症例群間での作製標本枚数のうち腫瘍細胞を認めた標本枚数の割合の比較とセルブロック標本における有意の組織の出現率の比較には，Fisher の正確検定を用いて評価した．これらの統計学的解析は EZR version1.54 で行い，いずれも $p<0.05$ を統計学的に有意差ありと判断した．

本研究は八戸赤十字病院倫理委員会の承認を受けて実施した（承認番号：2023-9-1）．

III. 結　　果

1. 作製標本枚数と，作製標本枚数のうち腫瘍細胞を認めた標本枚数の割合

ROSE の際の作製標本枚数と，作製標本枚数のうち腫瘍細胞を認めた標本枚数の割合の結果を Table 1 に示す．

膵腺癌症例：圧挫法による 1 例あたりの平均作製標本枚数は 5.3 枚であったのに対し，フィルター法による平均作製標本枚数は 1.4 枚であった．フィルター法を用いた症例群のほうが圧挫法を用いた症例群に比べ，ROSE の際の作製標本枚数が有意に少なかった（$p<0.001$）．圧挫法では，作製標本の 77.5％に腺癌細胞を認めたのに対し，フィルター法では，作製標本の 94.7％に腺癌細胞を認めた．フィルター法を用いた症例群のほうが圧挫法を用いた症例群に比べ，作製標本枚数のうち腺癌細胞を認めた標本枚数の割合が有意に高かった（$p<0.001$）．

胃 SMT 症例：圧挫法による 1 例あたりの平均作製標本枚数は 9.3 枚であったのに対し，フィルター法による平均作製標本枚数は 2.2 枚であった．フィルター法を用いた症例群のほうが圧挫法を用いた症例群に比べ，ROSE の際の

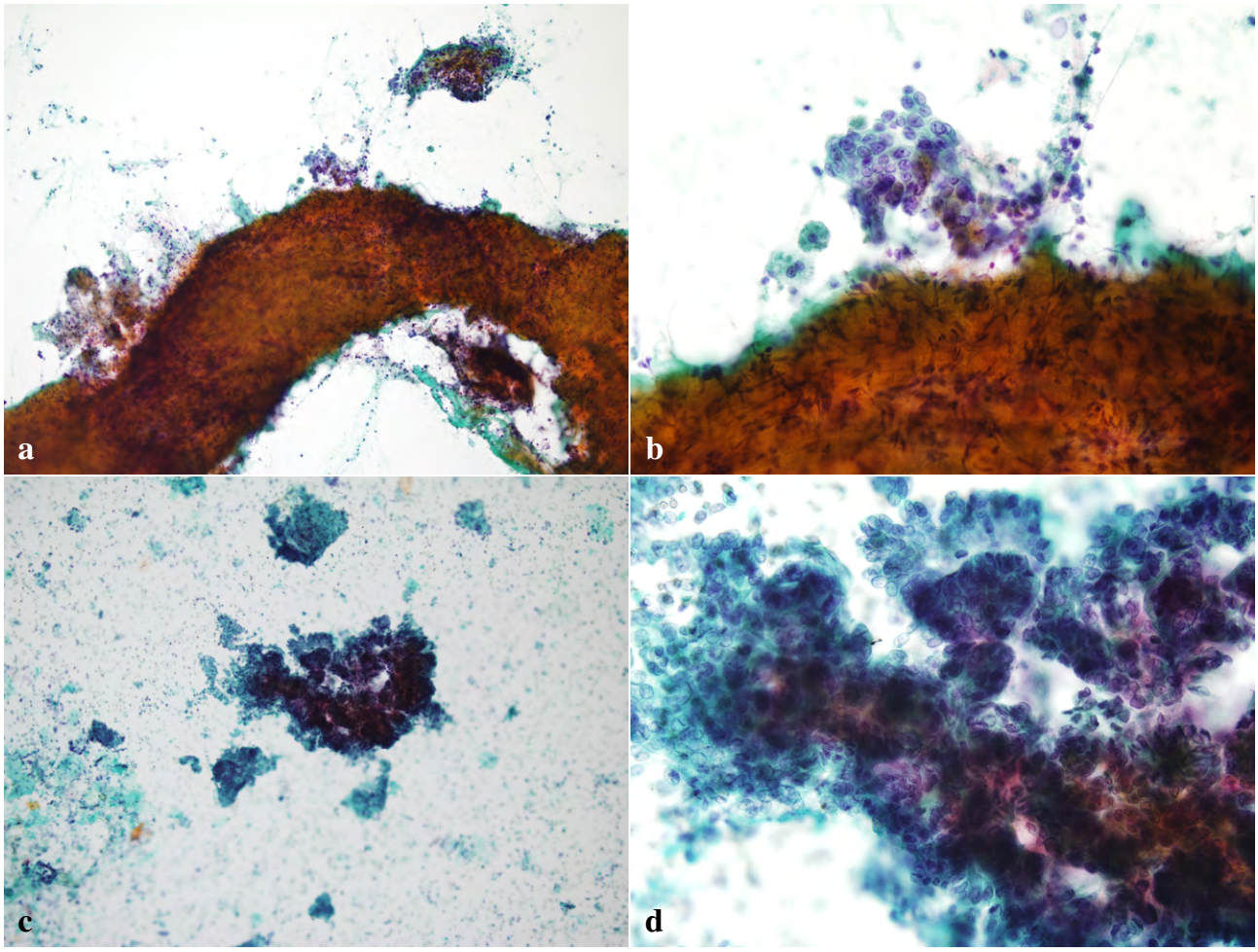

Fig. 3　Representative cytological findings of specimens prepared by the squash method（a, b）and the membrane filter method（c, d）for rapid on-site cytologic evaluation during endoscopic ultrasound-guided fine-needle aspiration in patients with pancreatic cancer.
a, b：The squash specimen is hypocellular, and a thick tissue fragment is observed in the background. The pancreatic adenocarcinoma cells are found in small aggregates（Pap. staining, a, ×10, b, ×40）.
c, d：The membrane filter specimen is hypercellular, and no tissue fragments are observed in the background. Pancreatic adenocarcinoma cells forming a papillary structure（Pap. staining, c, ×10, d, ×40）.

作製標本枚数が有意に少なかった（p＜0.001）．圧挫法では，作製標本の 31.5％に長紡錐形細胞を認めたのに対し，フィルター法では，作製標本の 64.1％に長紡錐形細胞を認めた．フィルター法を用いた症例群のほうが圧挫法を用いた症例群に比べ，作製標本枚数のうち長紡錐形細胞を認めた標本枚数の割合が有意に高かった（p＜0.001）．

2.　細胞像

膵腺癌症例：圧挫標本とフィルター標本それぞれの代表的な細胞像を Fig. 3 に示す．圧挫標本では，背景に多量の壊死性物質や血液成分，粘液がみられた．厚みがあり，詳細な観察が困難な大型組織片も散見された．腺癌細胞は数個から 30 個程度の小集塊状を呈するものや孤立散在性のものが主体であり，大型集塊状の腺癌細胞は少なかった．圧挫標本の腺癌細胞数は平均 1993.3 個（range：43～6483 個）であった．また 50 個以上の腺癌細胞からなる細胞集塊数は平均 5.9 個（range：0～69 個）であった．一方，フィルター標本では，フィルター孔の点在した背景に，少量の壊死性物質を認めたが，血液成分はほとんどみられず，厚みのある大型組織片は少なかった．乳頭状や不整な腺管構造，大型シート状の腺癌細胞集塊が主体を占めており，孤立散在性や数個から 30 個程度の小集塊状を呈する腺癌細胞は少なかった．フィルター標本の腺癌細胞数は平均 4493.4 個（range：104～22474 個）であり，圧挫標本に比べて有意に多かった（Fig. 4，p＜0.01）．また 50 個以上の腺癌細胞からなる細胞集塊数は平均 21.5 個（range：0～109 個）であり，これも圧挫標本に比べて有意に多かった（p＜0.001）．

胃 SMT 症例：圧挫標本とフィルター標本それぞれの代

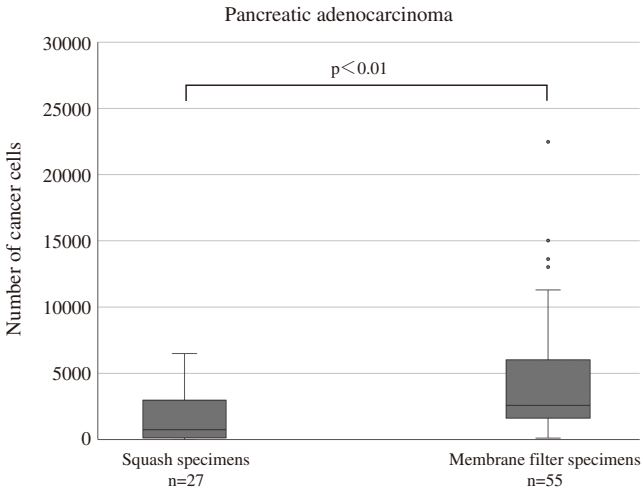

Fig. 4 Comparison of the number of cancer cells detected between the squash and the membrane filter specimens in the pancreatic adenocarcinoma cases.
The membrane filter specimens contained significantly more cancer cells than the squash specimens.

表的な細胞像を Fig. 5 に示す．圧挫標本では，背景に多量の血液成分やフィブリン塊がみられ，厚みがあり，詳細な観察の難しい大型組織片も少数みられた．このなかに，束をなす長紡錘形細胞が認められた．これらの長紡錘形細胞からなる束状集塊は，大小さまざまな大きさの細胞集塊として認められた．圧挫標本の長紡錘形の腫瘍細胞数は平均 962.4 個（range：48～5760 個）であった．また 50 個以上の長紡錘形の腫瘍細胞からなる細胞集塊数は平均 5.4 個（range：0～34 個）であった．一方，フィルター標本では，背景にフィルター孔が点在しており，血液成分はほとんどみられず，フィブリン塊や大型組織片も少なかった．このなかに，長紡錘形細胞が束をなして多数認められた．これらの長紡錘形細胞からなる束状集塊は，大型集塊状のものが多く，小集塊状のものは少なかった．フィルター標本の長紡錘形の腫瘍細胞数は平均 2569.7 個（range：120～13384 個）であり，圧挫標本に比べて有意に多かった（Fig. 6, $p<0.05$）．また 50 個以上の長紡錘形の腫瘍細胞からなる細胞集塊数は平均 13.8 個（range：1～67 個）であり，これも圧挫標本に比べて有意に多かった（$p<0.05$）．

3. 残検体より作製したセルブロック標本における有意の組織の出現率

ROSE 終了後の残検体より作製したセルブロック標本における有意の組織の出現率の結果を Table 2 に示す．

膵腺癌症例：セルブロック標本における異型腺上皮組織の出現率は，ROSE の際の標本作製に圧挫法を用いた症例群では 77.3%（17/22）であったのに対し，フィルター法を用いた症例群では 90.9%（50/55）であった．ROSE の際の標本作製にフィルター法を用いた症例群のほうが，圧挫法を用いた症例群に比べ，セルブロック標本に異型腺上皮組織を認めた割合が高かった（有意差なし）．

胃 SMT 症例：セルブロック標本における長紡錘形細胞からなる束状組織の出現率は，ROSE の際の標本作製に圧挫法を用いた症例群では 83.3%（15/18）であったのに対し，フィルター法では 100.0%（18/18）であった．ROSE の際の標本作製にフィルター法を用いた症例群のほうが，圧挫法を用いた症例群に比べ，セルブロック標本に長紡錘形細胞からなる束状組織を認めた割合が高かった（有意差なし）．

IV. 考　　察

EUS-FNA 施行時に ROSE を実施する細胞検査士は，診断に有用な細胞成分が採取されているのか否かを迅速に判断しなければならない．このためには，迅速かつ適切な標本作製が不可欠であるが，圧挫法では採取検体のどの部分から標本を作製するべきか判断に迷う場合が少なくなく，作製した標本中に目的の細胞成分が認められないこともしばしば経験する．そこで本研究では，EUS-FNA の ROSE におけるフィルター法の有用性を検討するため，EUS-FNA が施行された膵腺癌，胃 SMT 症例を対象に，ROSE の際の標本作製に圧挫法を用いた症例群とフィルター法を用いた症例群で，作製標本枚数，作製標本枚数中に腫瘍細胞を認めた標本枚数の割合，細胞像の比較検討を行った．その結果，フィルター法を用いた症例群のほうが圧挫法を用いた症例群に比べ，少ない標本作製枚数で，診断に有用な標本を得ることができた．またフィルター標本のほうが圧挫標本に比べて，背景にみられる血液成分や壊死性物質が少なく，多くの腫瘍細胞が標本中に認められた．これらから，EUS-FNA 施行時の ROSE にフィルター法を用いることで，圧挫法に比べて，診断に有用な細胞成分が採取されているか否かの判断が容易になると考えられた．

フィルター法は古くから用いられてきた集細胞法であり，細胞成分に乏しい尿検体[16,17]や血液成分に富む甲状腺や乳腺の穿刺吸引検体[18]に用いることで，多くの細胞を回収できることが報告されている．本検討では EUS-FNA により採取された検体を生理食塩水中に回収し，この上清部分からフィルター標本を作製したが，他検体での報告と同様，標本中に多くの腫瘍細胞が認められた．EUS-FNA により採取された検体を回収した生理食塩水中にも，診断に十分量の細胞成分が浮遊しており，これらを細胞回収率の高いフィルター法により収集できたと考えられた．本検討と同様に，EUS-FNA による採取検体を浮遊させた生理食塩

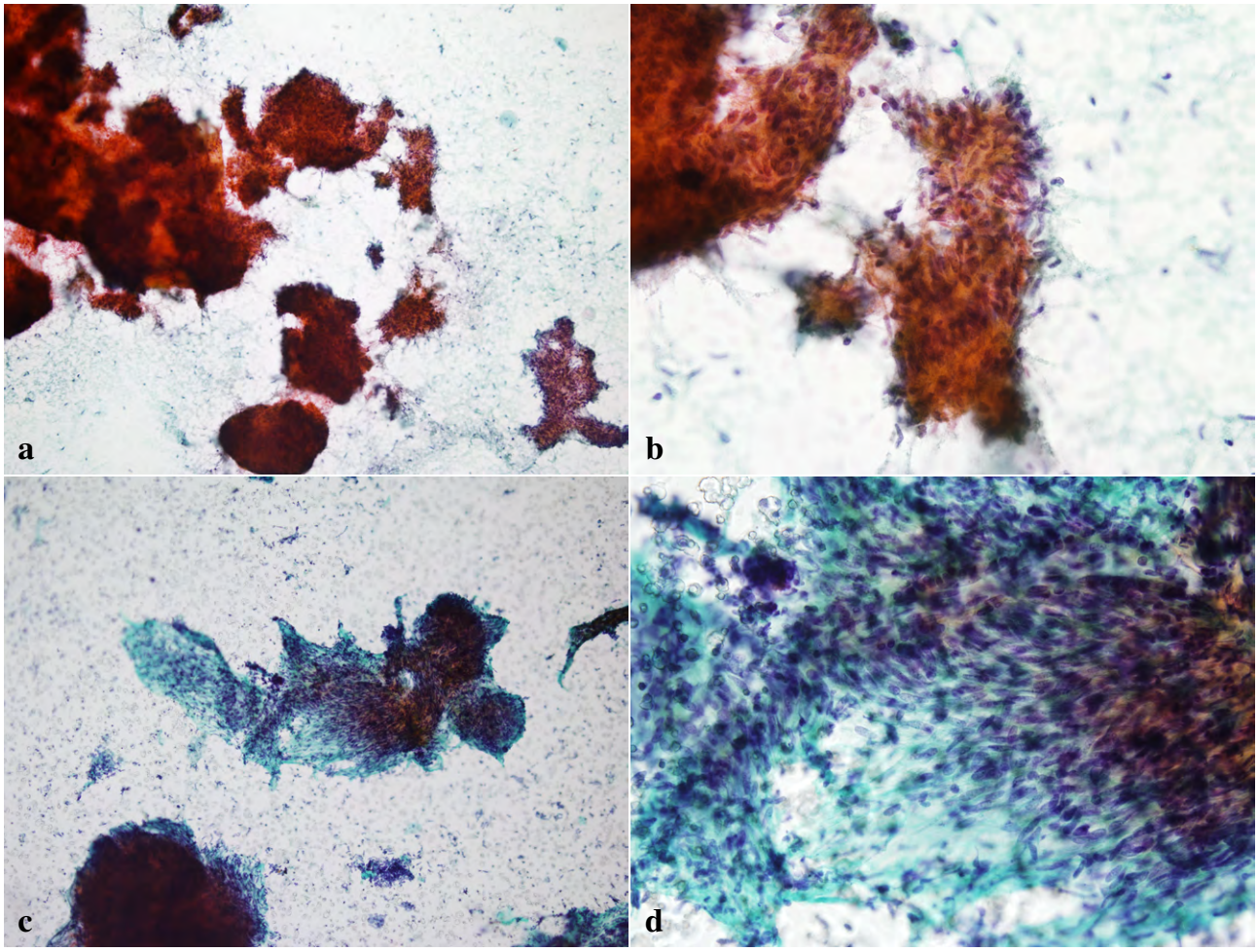

Fig. 5　Representative cytological findings of specimens prepared by the squash method（a, b）and the membrane filter method（c, d）for rapid on-site cytologic evaluation during endoscopic ultrasound-guided fine-needle aspiration in patients with gastric submucosal tumor.
a, b：Spindle cell clusters of various sizes and thick tissue fragments are observed with a bloody background in the squash specimen（Pap. staining, a, ×10, b, ×40）.
c, d：Large spindle cell clusters and no thick tissue fragments are observed with a clean background in the membrane filter specimen（Pap. staining, c, ×10, d, ×40）.

水を用いて作製した液状化検体細胞診（liquid-based cytology：以下 LBC）標本においても，圧挫標本に比べて，多くの細胞成分が得られることが報告されている[19]．LBC 法は専用の保存液の作用と集細胞効果により，血液成分や粘液成分が少なく，細胞量の多い標本を作製可能である優れた標本作製法である．ROSE 後に LBC 法を併用することで，EUS-FNA の診断精度の向上が報告されている[19]．しかし，LBC 法は塗抹前に細胞成分を前固定するため，標本作製までに時間がかかってしまうこと[19,20]や，標本作製に専用の機器を使用する[21]ため，ベッドサイドで迅速に標本作製を行い，検体適正評価を行う ROSE に用いることは難しい．一方，フィルター法は集細胞用ホルダーやシリンジのみで標本作製が可能な簡便な集細胞法である．フィルター孔により，ある程度の血液成分や壊死性物質が濾過されるため，ベッドサイドでも LBC 標本と同様，背景が比較的きれいで集細胞効果の高い標本を迅速に作製可能であった．フィルター法は圧挫法とは異なり，標本作製の際に物理的な圧力がかからないため，特に膵腺癌症例において，ある程度の構造を保った大型の細胞集塊が多数認められた．高分化な膵腺癌症例では，癌細胞が小型で核異型が弱いことが多く，ROSE の際に正常膵管上皮や穿刺経路由来の胃粘膜上皮との鑑別に注意を要することが報告されている[22~25]．フィルター法による標本作製を行うことで，細胞異型に加えて構造異型も認識できるため，高分化な膵腺癌細胞と正常上皮細胞の鑑別が容易になる可能性が示唆された．

本検討では，ROSE 時の作製標本枚数や細胞像の検討だけではなく，ROSE 後の残検体より作製したセルブロック標本中における有意の組織の出現率についても検討を行った．その結果，興味深いことに，ROSE時の標本作製にフィルター法を用いた症例群のほうが，圧挫法を用いた症例群に比べ，細胞診標本中の腫瘍細胞数が多いだけではなく，残検体で作製したセルブロック標本中にも腫瘍組織を認めた割合が高かった．圧挫法は，組織片を 2 枚のスライドガラスで軽く押しつぶして細胞成分を観察する標本作製法である．脳腫瘍など柔らかく小さい組織に対して行われる標本作製法であり，細胞の突起や腫瘍血管の観察が容易であると報告されている[26,27]．一方，desmoplastic な増殖を呈する膵癌[28,29]や，GIST や神経鞘腫，平滑筋腫などの間葉系腫瘍から採取される組織は，間質成分に富む硬組織である．本検討では，膵腺癌，胃 SMT 症例ともに，圧挫標本中に厚みがあり，詳細な観察が困難な大型組織片が認められた．これらは圧挫法では十分に押しつぶすことができなかった間質成分に富む硬組織と考えられ，細胞診標本では十分な観察が困難であり，組織診断に利用しなければならない検体と考えられた．一方，上清部分だけを使用するフィルター法では，上記の大型組織片は少なく，大小の細胞集塊成分が主体で認められた．フィルター法では，上清部分に浮遊した細胞成分を細胞診標本へ，ある程度の大きさの組織片はセルブロック標本へと簡易的に分別できたため，セルブロック標本における有意の組織の出現率が高かったと考えられた．すなわち，フィルター法は圧挫法に比べ，組織学的検索に用いる検体を確保しながら ROSE を行うことができると考えられた．近年，膵癌症例では，悪性の診断だけではなく，EUS-FNA で採取された組織検体を用いた遺伝子検査が求められるようになってきている[30]．また GIST や神経鞘腫，平滑筋腫などの間葉系腫瘍はいずれも長紡錘形細胞からなる，いわゆる spindle cell tumor であり，形態学的特徴のみでの鑑別は難しいことが多く，確定診断には免疫組織化学染色が必要である．これらの遺伝子検査や免疫組織化学染色などの追加検索には，複数枚の組織切片が必要であり，十分量の組織検体を確保しておく必要がある．フィルター法により，EUS-FNA で得られた検体を回収した生理食塩水のみを細胞診標本として利用することで，圧挫法に比べて，より多くの組織材料を確保することができ，組織学的検索に加えて，ROSE の後の追加検索にも耐えうるセルブロック標本を作製できる可能性が高くなると考えられた．

本検討では，EUS-FNA の穿刺針の種類や穿刺針径が統一されておらず，さまざまな穿刺針を用いて検体採取が実施された．約 13 年間の長期間にわたる検討であり，検討期

Fig. 6 Comparison of the number of spindle-shaped tumor cells detected between the squash and the membrane filter specimens in the gastric submucosal tumor cases.
The membrane filter specimens contained significantly more spindle-shaped tumor cells than the squash specimens.

Table 2 Comparison of the diagnostic adequacy of the prepared cell-blocks between processing by the squash method and the membrane filter method for rapid on-site cytologic evaluation.
For both pancreatic adenocarcinoma and gastric submucosal tumors, the diagnostic adequacy of the prepared cell-blocks was higher in the membrane filter group than in the squash group.

	Pancreatic adenocarcinoma n = 82		Gastric SMT n = 36	
	Squash n = 27	Membrane filter n = 55	Squash n = 18	Membrane filter n = 18
Diagnostic adequacy of the prepared cell-blocks（%）	17/22 (77.3)	50/55* (90.9)	15/18 (83.3)	18/18* (100.0)

SMT：submucosal tumor
*：Not significant vs. squash

間の前半は圧挫法により，後半はフィルター法によりROSE 時の標本作製を行ったが，穿刺針性能の向上や臨床医の穿刺技術の向上により，後半のフィルター法を用いた症例群でより多くの組織細胞成分が得られた可能性が否定できない．今後，同一の穿刺針が用いられた症例群を対象とした検討でも，本検討と同様の結果が得られるかどうか確認が必要と考えられる．

V. 結　　語

EUS-FNA 施行時の ROSE に細胞回収率の高いフィルター法を用いることにより，診断に有用な細胞成分が採取されているか否かの判断が容易になるだけではなく，ROSE 後の組織学的検索や追加検索にも耐えうるセルブロック標本を作製できることが示唆された．

筆者らに，開示すべき利益相反状態はありません．

Abstract

Objective：This study was aimed at evaluating the utility of the membrane filter（MF）method for rapid on-site cytologic evaluation（ROSE）during endoscopic ultrasound-guided fine-needle aspiration（EUS-FNA）.

Study Design：The study was conducted using EUS-FNA specimens obtained from 82 cases of pancreatic adenocarcinoma and 36 cases of gastric submucosal tumor. The specimens were divided into two groups based on the preparation method used for ROSE, namely, the squash method（squash group）and the MF method（MF group）. We compared the number of specimens prepared, the percentage of specimens with tumor cells, and the number of tumor cells between the squash group and the MF group. In addition, we compared the diagnostic adequacy of the prepared cell-blocks between the two groups.

Results：For both pancreatic adenocarcinoma and gastric submucosal tumors, the percentage of specimens with tumor cells was significantly higher in the MF group than in the squash group, despite the lower number of specimens in the latter. The MF group of specimens contained significantly more tumor cells than the squash group of specimens. Furthermore, the diagnostic adequacy of the prepared cell-blocks was higher in the MF group than in the squash group.

Conclusion：The MF method facilitates the assessment of diagnostically relevant cells for ROSE during EUS-FNA. Furthermore, the cell-blocks prepared from specimens processed by the MF method showed improved diagnostic adequacy.

文　　献

1）Eloubeidi, M. A., Chen, V. K., Eltoum, I. A., et al. Endoscopic ultrasound-guided fine needle aspiration biopsy of patients with suspected pancreatic cancer：diagnostic accuracy and acute and 30-day complications. Am J Gastroenterol 2003；98：2663-2668.

2）Afify, A. M., al-Khafaji, B. M., Kim, B., et al. Endoscopic ultrasound-guided fine needle aspiration of the pancreas. Diagnostic utility and accuracy. Acta Cytol 2003；47：341-348.

3）Eloubeidi, M. A., Jhala, D., Chhieng, D. C., et al. Yield of endoscopic ultrasound-guided fine-needle aspiration biopsy in patients with suspected pancreatic carcinoma. Cancer 2003；99：285-292.

4）Sekine, M., Imaoka, H., Mizuno, N., et al. Clinical course of gastrointestinal stromal tumor diagnosed by endoscopic ultrasound-guided fine-needle aspiration. Dig Endosc 2015；27：44-52.

5）Akahoshi, K., Sumida, Y., Matsui, N., et al. Preoperative diagnosis of gastrointestinal stromal tumor by endoscopic ultrasound-guided fine needle aspiration. World J Gastroenterol 2007；13：2077-2082.

6）Turhan, N., Aydog, G., Ozin, Y., et al. Endoscopic ultrasonography-guided fine-needle aspiration for diagnosing upper gastrointestinal submucosal lesions：a prospective study of 50 cases. Diagn Cytopathol 2011；39：808-817.

7）O'Toole, D., Palazzo, L., Arotçarena, R., et al. Assessment of complications of EUS-guided fine-needle aspiration. Gastrointest Endosc 2001；53：470-474.

8）Kanno, A., Yasuda, I., Irisawa, A., et al. Adverse events of endoscopic ultrasound-guided fine-needle aspiration for histologic diagnosis in Japanese tertiary centers：Multicenter retrospective study. Dig Endosc 2021；33：1146-1157.

9）Kitano, M., Yoshida, M., Ashida, R., et al. Needle tract seeding after endoscopic ultrasound-guided tissue acquisition of pancreatic tumors：A nationwide survey in Japan. Dig Endosc 2022 May 3. doi：10.1111/den.14346. Epub ahead of print. PMID：35502924.

10）Okamoto, T., Nakamura, K., Takasu, A., et al. Needle tract seeding and abscess associated with pancreatic fistula after endoscopic ultrasound-guided fine-needle aspiration. Clin J Gastroenterol 2020；13：1322-1330.

11）日本臨床細胞学会，編．細胞診ガイドライン 5 消化器．金原出版，東京，2015.

12）Khoury, T., Kadah, A., Farraj, M., et al. The role of rapid on-site evaluation on diagnostic accuracy of endoscopic ultrasound fine needle aspiration for pancreatic, submucosal upper gastrointestinal tract and adjacent lesions. Cytopathology 2019；30：499-503.

13）Erickson, R. A., Sayage-Rabie, L., Beissner, R. S. Factors predicting the number of EUS-guided fine-needle passes for diagnosis of pancreatic malignancies. Gastrointest Endosc 2000；51：184-190.

14）Iglesias-Garcia, J., Dominguez-Munoz, J. E., Abdulkader, I., et al. Influence of on-site cytopathology evaluation on the diagnostic

accuracy of endoscopic ultrasound-guided fine needle aspiration (EUS-FNA) of solid pancreatic masses. Am J Gastroenterol 2011；106：1705-1710.

15) Hebert-Magee, S. The presence of cytopathologist increases the diagnostic accuracy of endoscopic ultrasound-guided fine needle aspiration cytology for pancreatic adenocarcinoma：a meta analysis. Cytopathol 2013；24：159-171.

16) Marwah, S., Devlin, D., Dekker, A. A comparative cytologic study of 100 urine specimens processed by the slide centrifuge and membrane filter techniques. Acta Cytol 1978；22：431-434.

17) Buchanan, R., Sworn, M. J., Hawthorne, J. H. Urine cytology by a filter imprint method. J Clin Pathol 1978；31：999-1000.

18) 佐久間香苗，椎名義雄，飯島淳子・ほか．自動固定標本作製装置開発のための基礎的検討―第一報　メンブレンフィルター法の有効性について―．日臨細胞会誌 1999；38：511-516.

19) 髙瀬頼妃呼，内藤嘉紀，河原明彦・ほか．超音波内視鏡下穿刺吸引膵細胞診の圧挫標本と液状検体細胞診における細胞形態と診断精度の比較　日臨細胞会誌 2022；61：1-9.

20) 梅澤　敬，梅森宮加，堀口絢奈・ほか．膵腫瘤超音波内視鏡下穿刺吸引細胞診の液状処理細胞診とセルブロックによる診断精度―Direct-to-vial study―．診断病理 2017；34：84-91.

21) Taira, T., Kawahara, A., Yamaguchi, T., et al. Morphometric image analysis of pancreatic disease by ThinPrep liquid-based cytology. Diagn Cytopathol 2012；40：970-975.

22) 阿部香織，小井戸綾子，安田真大・ほか．迅速細胞診（ROSE）の有用性と実際．Medical technology 2022；50：1093-1103.

23) 山口知彦，河原明彦，内藤嘉紀・ほか．小型核を主体とする膵癌の細胞診断における核所見の重要性―膵炎症性病変との比較―．日臨細胞会誌 2011；50：255-260.

24) Hara, H., Suda, K., Oyama, T. Two cytologic patterns in invasive ductal adenocarcinoma of the pancreas. Acta Cytol 2005；49：611-620.

25) Logrono, R., Kurtycz, D. F., Molina, C. P., et al. Analysis of false-negative diagnoses on endoscopic brush cytology of biliary and pancreatic duct strictures：the experience at 2 university hospitals. Arch Pathol Lab Med 2000；124：387-392.

26) Jaiswal, S., Vij, M., Jaiswal, A. K., et al. Intraoperative squash cytology of central nervous system lesions：a single center study of 326 cases. Diagn Cytopathol 2012；40：104-112.

27) 小林省二，三木　洋，大森正樹・ほか．圧挫標本細胞診による脳腫瘍の診断　特に髄膜腫，神経鞘腫，星状膠細胞腫について．日臨細胞会誌 1989；28：378-383.

28) Mahadevan, D., Von Hoff, D. D. Tumor-stroma interactions in pancreatic ductal adenocarcinoma. Mol Cancer Ther 2007；6：1186-1197.

29) Erkan, M., Michalski, C. W., Rieder, S., et al. The activated stroma index is a novel and independent prognostic marker in pancreatic ductal adenocarcinoma. Clin Gastroenterol Hepatol 2008；6：1155-1161.

30) Elhanafi, S., Mahmud, N., Vergara, N., et al. Comparison of endoscopic ultrasound tissue acquisition methods for genomic analysis of pancreatic cancer. J Gastroenterol Hepatol 2019；34：907-913.

症　例

左外踝に発生した high-grade myxofibrosarcoma の 1 例

三輪　詩佳[1)]　足立　実由[1)]　清水　　匠[1)]　岩熊隆太朗[1)]
中原　佳佑[1)]　黒田　美帆[2)]　岸上　明美[1)]　安井　幸代[1)]
鳥居　良貴[1,3)]　鷹巣　晃昌[4)]
兵庫県立丹波医療センター検査部[1)]，兵庫県立はりま姫路総合医療センター検査部[2)]，
兵庫医科大学病院病理部[3)]，兵庫県立丹波医療センター病理診断科[4)]

背景：粘液線維肉腫（MFS）は中高年四肢に好発する代表的な粘液性肉腫の一つであるが，細胞診断での鑑別に苦慮する．今回，high-grade MFS の 1 例を経験したので，その細胞像を中心に文献的考察を加え報告する．

症例：70 歳代，女性．約 19 年前から左外踝の腫瘍を触知するも放置．徐々に増大し，約 13 年経過後，腫瘍周囲長約 30 cm にて当院を受診した．生検診断のため他院に紹介，生検にて low-grade MFS と診断された．その後転移は認めず当院で経過観察されたが，腫瘍が多発・増大し，皮膚を穿破・自壊したため初診より約 6 年後，左膝上大腿切断術が施行された．その際作製した捺印細胞診では，粘液基質を背景に，異型紡錘形細胞に混在して多核巨細胞，濃染した異型核を有する多彩な細胞や多数の核分裂像を散見し，ごく一部では曲線状の毛細血管を認めた．以上の所見より粘液性高度悪性腫瘍と診断した．

結論：細胞像に明確な特徴をもたない MFS の鑑別は苦慮することが多い．他の疾患との鑑別には，詳細な細胞像や構造物の観察だけでなく，年齢，臨床経過，画像所見などを含めた総合的な診断により MFS の可能性を考慮することが重要である．

Key words：Myxofibrosarcoma，Imprint cytology，Multinucleated cells，Curvilinear vessels

I. 背　　景

粘液線維肉腫 myxofibrosarcoma（以下 MFS）は，悪性軟部腫瘍中，脂肪肉腫，未分化多形肉腫についで発生頻度が高く[1)]，中高年四肢に好発する代表的な粘液性肉腫である[2)]．しかし特徴的な細胞像をもたないことから，特に細胞診断での鑑別は苦慮する．今回われわれは，左外踝に発生した high-grade MFS の 1 例を経験したので，その細胞像を中心に若干の文献的考察を加えて報告する．

II. 症　　例

症　例：70 歳代，女性．
家族歴：特記すべきことなし．
既往歴：子宮筋腫，C 型肝炎，右後頭葉海綿状血管腫．

High-grade myxofibrosarcoma of the left ankle――A case report――

Utaka MIWA[1)], C. T., J. S. C., Miyu ADACHI[1)], C. T., J. S. C., Takumi SHIMIZU[1)], C. T., J. S. C., Ryutaro IWAKUMA[1)], C. T., J. S. C., Keisuke NAKAHARA[1)], C. T., I. A. C., Miho KURODA[2)], C. T., J. S. C., Akemi KISHIKAMI[1)], C. T., J. S. C., Sachiyo YASUI[1)], C. T., I. A. C., Yoshitaka TORII[1,3)], C. T., I. A. C., Kosho TAKASU[4)], M. D.
[1)]Department of Clinical Laboratory, Hyogo Prefectural Tamba Medical Center
[2)]Department of Clinical Laboratory, Hyogo Prefectural Harima Himeji General Medical Center
[3)]Department of Diagnostic Pathology, Hyogo Medical University Hospital
[4)]Department of Diagnostic Pathology, Hyogo Prefectural Tamba Medical Center
論文別刷請求先　〒 669-3495 兵庫県丹波市氷上町石生 2002 の 7
兵庫県立丹波医療センター検査部　三輪詩佳
2023 年 6 月 23 日受付
2024 年 2 月 7 日受理

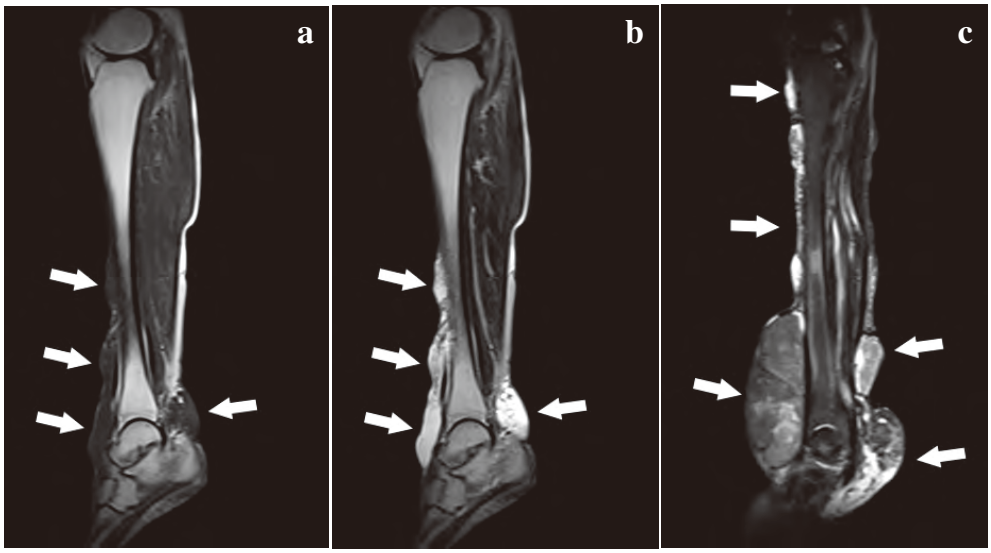

Fig. 1 MR images of the left lower extremity at the initial examination (a),(b). T1-weighted image showing a relatively hypointense as compared with the surrounding muscle(a), and T2-weighted image showing mostly strong high-signal-intensity areas with low-signal-intensity areas in a cord-like or reticular pattern (b). Preoperative MR image showing clear enlargement and spread of the tumor ; the appearance of partial low-signal-intensity areas suggests a mixed blood component (c).

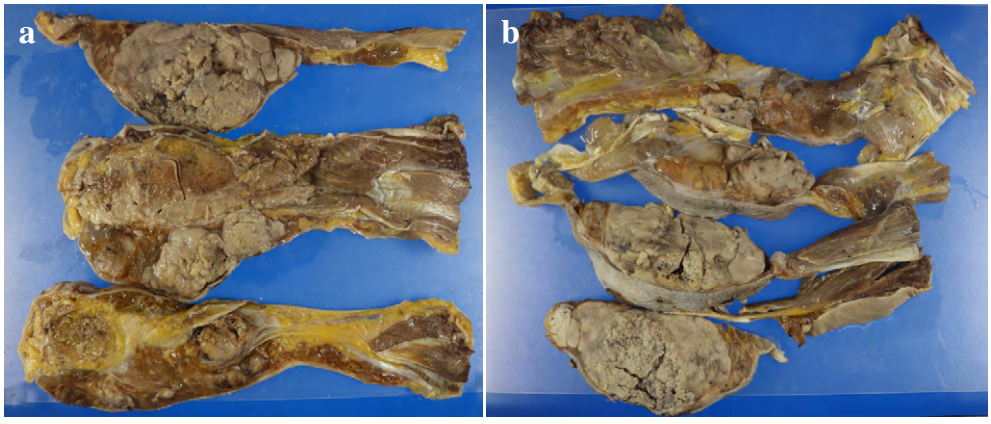

Fig. 2 Macroscopic findings (a, b). Subcutaneous tumors with hemorrhagic necrosis are present above and below the largest tumor mass with crust formation, and some tumors are exposed on the surface.

現病歴：約19年前から左外踝の腫瘍を触知していたが，放置．しだいに増大し，周囲長約30 cmにも達し，約13年経過後はじめて当院を受診した．他院紹介にて生検が施行され，low-grade MFSと診断された．疼痛や歩行障害の自覚はないまま，画像診断でも腫瘍は広範囲に進展したが，転移は認めなかった．腫瘍は巨大に成長したため，その切除は困難で，左大腿切断が推奨されたが，患者の強い希望により当院での経過観察となった．以後腫瘍の増大はあるが，転移は認めないまま，腫瘍は多発・増大して皮膚穿破・自壊したため，初診より約6年後，左膝上大腿切断術が施行された．

画像所見：初診時には，左下腿皮下にT1W1で周囲筋より低信号（Fig. 1a），T2W1で大部分は強い高信号を呈し，内部に索状・網状の低信号域を伴う腫瘍を認めた（Fig. 1b）．周囲筋との境界は明瞭でMFSや粘液性脂肪肉腫などの粘液様基質の豊富な悪性腫瘍が疑われた．約6年後の術前検査では局所で腫瘍は明らかに増大し，膝下まで成長した．腫瘍の一部で低信号域が出現し，血液成分の混在が疑われ，さらなる進行が示唆された（Fig. 1c）．

マクロ所見：最大腫瘍径は18×13.5×11 cm，出血壊死，

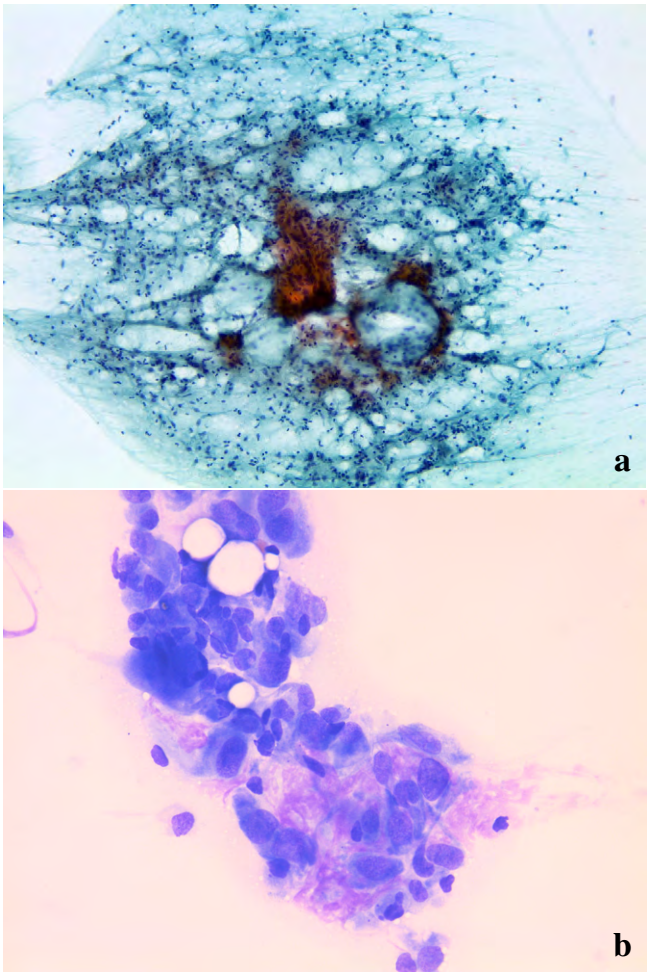

Fig. 3　Cytological findings. Numerous cells in a background of mucus matrix that is partially covering the cells（a）. Giemsa staining showing cellular heterochromasia（b）（a：Pap. staining, ×10, b：Giemsa staining, ×40）.

痂皮形成を伴う．最大の腫瘍塊を挟み，長軸方向に多数の皮下腫瘍が存在し，一部腫瘍は外表に露出していた（Fig. 2）.

III.　細胞学的所見

左膝上大腿切断検体の最大腫瘍部割面で捺印細胞診標本を作製した.

Papanicolaou（以下 Pap.）染色で局所的に結合性を有し，高い細胞密度を呈した紡錘形細胞集塊を背景に，粘液基質を認め（Fig. 3a），Giemsa 染色では異染性を示した（Fig. 3b）．紡錘形細胞はクロマチン増量し（Fig. 4），これらに混在して，大型単核細胞や奇怪な核を有した多彩な異型細胞（Fig. 5a）や多核巨細胞（Fig. 6a）を多数認めた．これらの奇怪な異型細胞は散在性にも出現し，なかには核分裂像

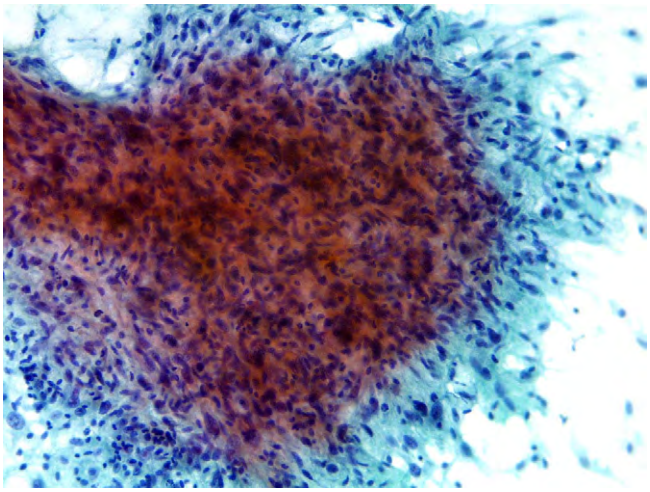

Fig. 4　Cytological findings. A number of malignant cells with chromatin-enriched spindle cells and bizarre cells in dense cell clusters（Pap. staining, ×20）.

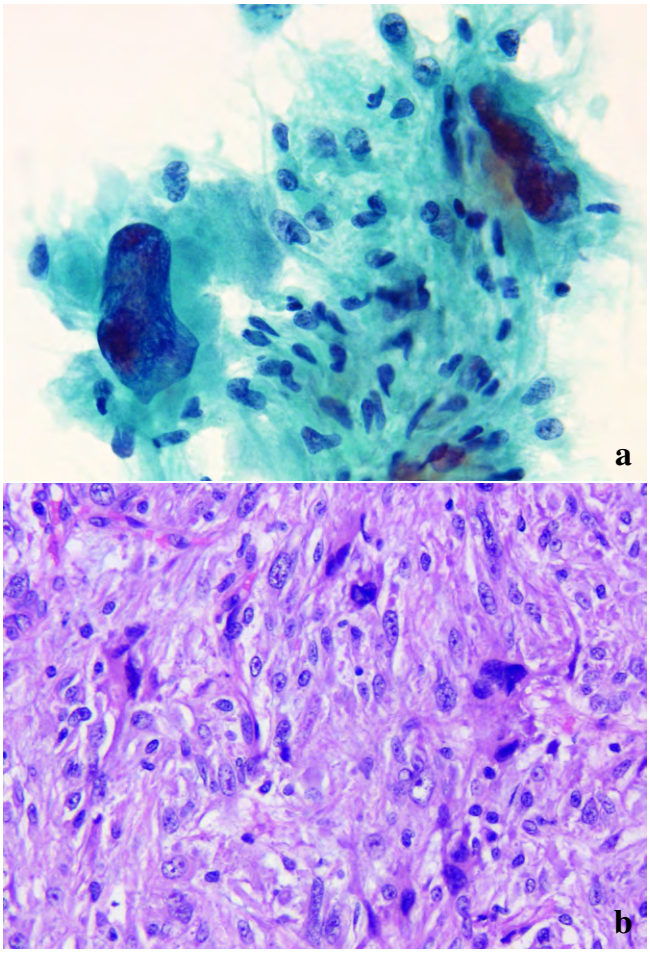

Fig. 5　Cytological and microscopic findings. Pleomorphic cells observed in loose cell clusters（a, b）（a：Pap. staining, ×40, b：HE staining, ×20）.

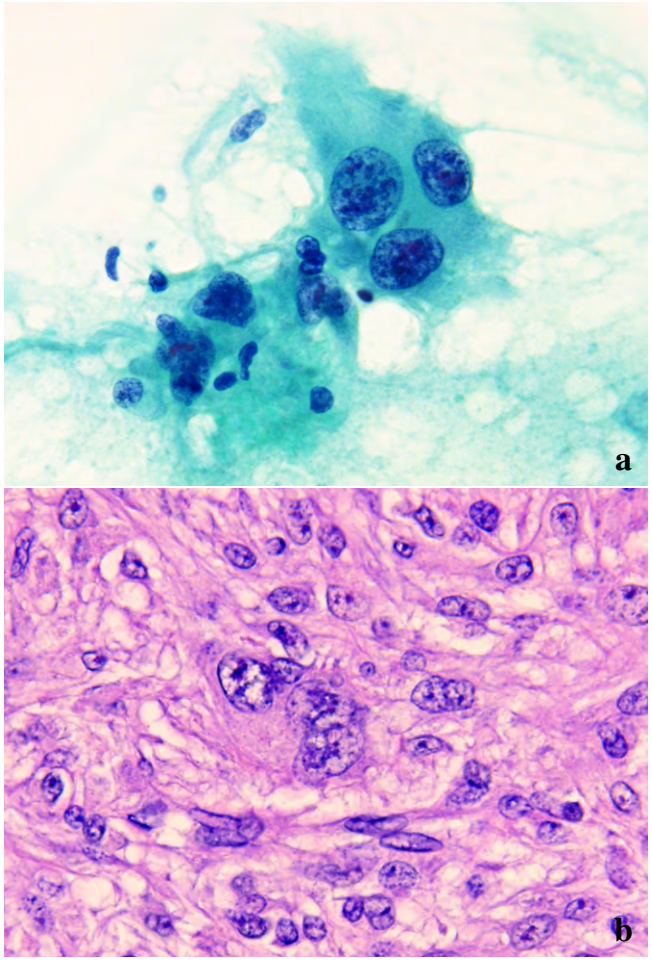

Fig. 6 Cytological and microscopic findings. Sporadically appearing multinucleated cells (a, b) (a：Pap. staining, ×40, b：HE staining, ×40).

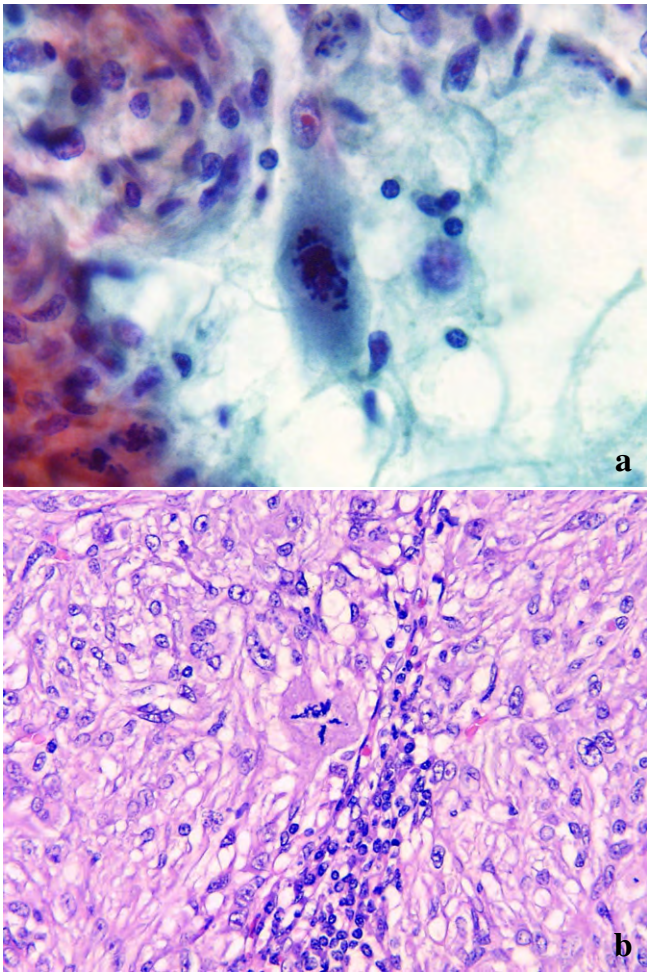

Fig. 7 Cytological and microscopic findings. Mitotic figures are seen within the tumor cells (a, b) (a：Pap. staining, ×40, b：HE staining, ×20).

(Fig. 7a) も散見された．集塊内には多数の分岐した毛細血管を認め（Fig. 8a），ごく一部でのみ曲線状を呈した血管構造が観察された (Fig. 8b)．補助的診断として免疫細胞化学染色（immunocytochemistry, 以下 ICC）を実施した結果，CD68 陽性，Ki-67 はきわめて高頻度発現，Desmin や S100，αSMA，MUC-4，MDM2 はおおむね陰性を示した（Table 1）．以上の所見より high-grade の粘液性腫瘍が示唆された．

IV. 組織学的所見

最大腫瘍部を含む多くの箇所では，細胞密度の高い紡錘形異型細胞とともに，奇怪な核 (Fig. 5b)，多核巨細胞 (Fig. 6b)，豊富な核分裂像（Fig. 7b）など，明瞭な核異型と曖昧な束状を呈して相互に交錯する所見からなる high-grade な腫瘍を認めた（Fig. 9a）．壊死を呈する部位（Fig. 9b）や曲線状の毛細血管（Fig. 8c）もみられた一方で，腫瘍辺縁の一部では，豊富な粘液を有し異型細胞に乏しい low-grade 腫瘍を示唆する所見を認めた (Fig. 9c)．鑑別のため免疫組織化学染色（immunohistochemistry, 以下 IHC）を実施した結果，ICC とおおむね一致する結果であった (Table 1)．以上の所見および経過，画像所見なども考慮し総合的判断により high-grade MFS と診断し，low-grade MFS が high-grade に転化したと判断した．

V. 考　　察

MFS は一般的に無痛性で緩徐に増大し，比較的表層部軟部組織に好発する．局所発生の場合は手術による腫瘍摘出が可能である[2]．しかし本例は初診時すでに腫瘍が広範囲に拡大しており摘出困難であったことや，患者の意思尊重の結果，長期にわたる経過観察後に今回の下肢切断に至った．

MFS は特徴的な細胞像や構造の要素をもたず，診断に苦

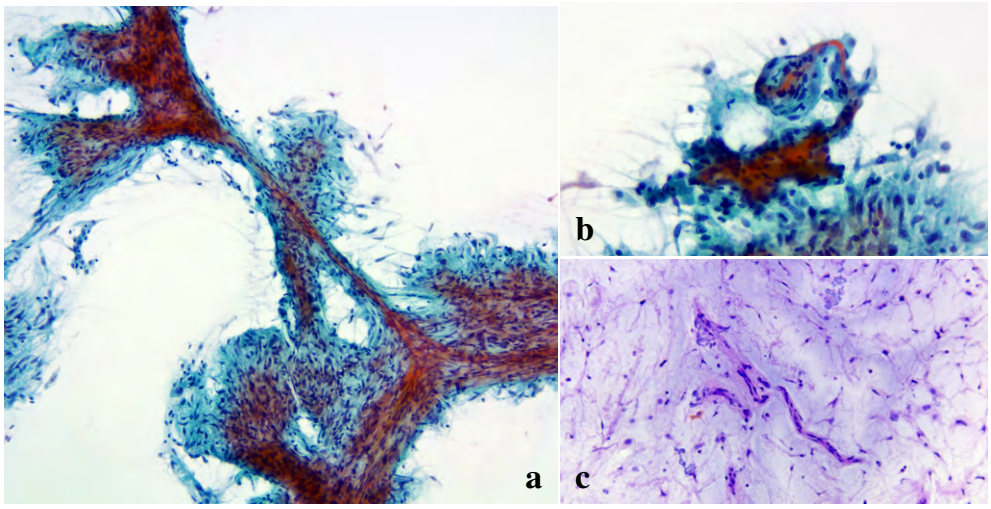

Fig. 8　Images showing numerous branching capillaries within the clusters of atypical cells（a），and curvilinear vessels in some areas（b, c）（a：Pap. staining, ×10, b：Pap. staining, ×20, c：HE staining, ×10）.

Table 1　Immunohistochemical findings

	Cytology	Histology
Vimentin	+	+
αSMA	−	−/+
CD68	+	+
CD34	−/+	+
Desmin	−	−
S100	−/+	−/+
Ki-67	100%	50〜70%
MUC-4	−	−
MDM2	−	−/+

慮することも多い．形態学的に MFS は細胞密度，細胞異型度，細胞増殖活性の程度により low-grade，intermediate-grade，high-grade の 3 つの grade に分類される[2,3]．MFS でみられる特徴は，粘液基質や紡錘形細胞，核の多形性，曲線状血管などが挙げられるが，それらがどの程度出現するかはその grade により大きく異なる（Table 2）．Low-grade 症例の組織診では粘液部に富み，細胞密度は低く，異型性や結合性に乏しい紡錘形細胞が曲線的な血管周囲に出現する[4]ことより，細胞診でもそれらを反映した細胞像が得られると考えられる．grade が上がるにつれて，概して細胞密度は増加し，粘液部が占める割合は低下する．紡錘形細胞だけでなく，大型核をはじめとした多彩な異型細胞が出現する[4,5]．核分裂像は増加し，悪性を示唆する所見が豊富になる．また MFS は特異的マーカーをもたず，症例によりさまざまな結果を示す[3,6,7]ことが一般的であるが，他の鑑別疾患に特異的なマーカーが存在するという点では IHC の実施は診断に有用である．

今回われわれは捺印細胞診による細胞像を提示したが，fine needle aspiration（以下 FNA）における MFS の細胞形態学的所見を解析した Olson らは，細胞学的特徴として，粘液基質，紡錘形細胞，核の多形性，多核細胞，曲線状の血管構造を挙げている[8]．本例でも粘液基質や紡錘形細胞，巨細胞をはじめとした多彩な異型細胞が出現しており，Olson らの指摘とおおむね一致する細胞像と考えられた．このように high-grade MFS では紡錘形細胞や多彩な異型細胞が高密度集塊として多数出現することが特徴であり，核分裂像も散見されることから Pap. 染色で悪性と診断することは可能と推察する．さらに粘液基質の存在は，MFS の診断において重要とされるが，本例のように high-grade になるほど出現する粘液基質は減少するため，Pap. 染色だけでなく Giemsa 染色でも異染性粘液基質を確認することは粘液性腫瘍と判断する一助となる．

次に曲線的な毛細血管は，MFS の特徴としてたびたび列挙される[8,9]が，本例は異型細胞集塊内に分岐する毛細血管を多数認めたものの，曲線状の毛細血管はごく一部での出現であった．本例同様に分岐する毛細血管は頻繁にみられるものの，文献的に指摘される曲線的な毛細血管は限局的であるとする報告もあり[10,11]，曲線的な毛細血管が必ずしも観察できるとは限らない．

本例で認めた細胞像から鑑別すべき代表的な疾患は，多形型脂肪肉腫 pleomorphic liposarcoma（以下 PLPS）や脱分化型脂肪肉腫 dediffentiated liposarcoma（以下 DLPS），未分化多形肉腫 undifferentiated pleomorphic sarcoma（以下 UPS）などが挙げられる．本例でみられた細胞所見は，これらの鑑別疾患でもしばしば認められ[2,11,12]，いわば共

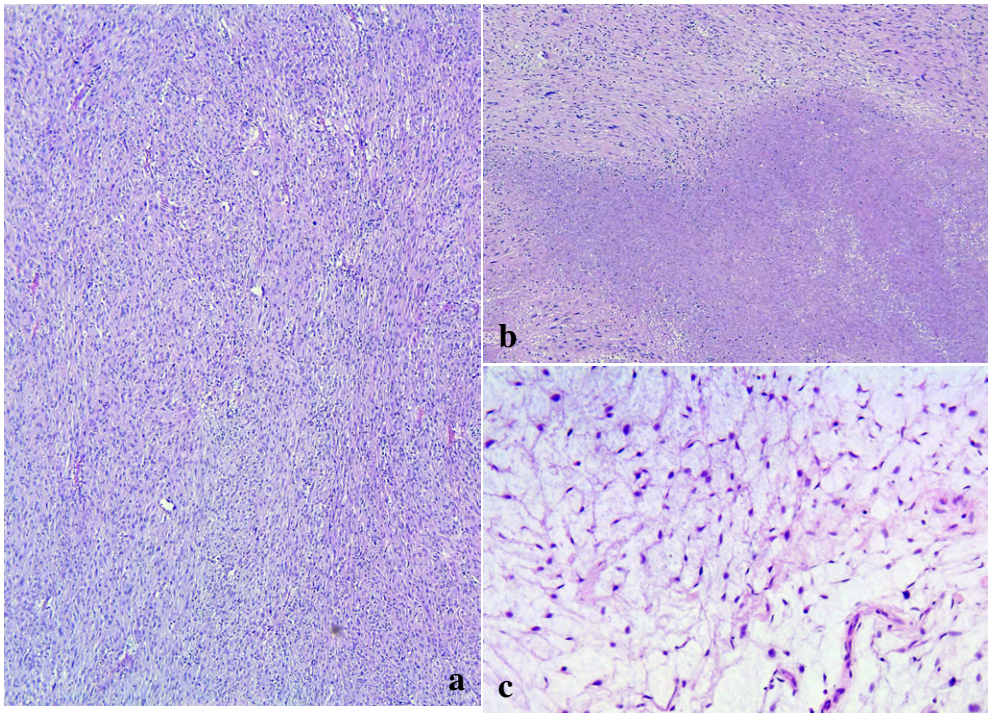

Fig. 9 Microscopic findings. High-grade malignant tumor composed of high cellularity spindle-shaped tumors cells and a variety of atypical cells, which are loosely fascicular and cross each other (a). Areas of necrosis are seen, along with a variety of atypical cells (b). Tumor margins show mild nuclear atypia and low-cellularity aggregates against a background of abundant mucus (c). (a, b : HE staining, ×4, c : HE staining, ×10).

Table 2 Histologic features of tumors of the 3 malignancy grades

	Low	Intermediate	High
Cellularity	Hypocellular	Lacks the solid/ sheet-like areas seen in high-grade malignant tumors	Solid sheets and cellular fascicles
Myxoid stroma	Prominent	Prominent	Local
Spindle cells	Scattered	Scattered	Cellular fascicles
Multinucleated cells	Inconspicuous	More prominent than in low-grade malignant tumors	Prominent
Nuclear pleomorphism	Inconspicuous	More prominent than in low-grade malignant tumors	Prominent
Mitotic figures	Infrequent	More common than in low-grade malignant tumors	Common
Curvilinear vessels	Prominent	Prominent	Locally

Table 3 Top differential diagnoses gathered from the cytological features in this case (a)

	High-grade myxofibro sarcoma (a)	Undifferentiated pleomorphic sarcoma	Dedifferentiated/ Pleomorphic liposarcoma
Myxoid stroma	+	−/+	+
Spindle cells	+	+	+
Multinucleated cells	+	+	+
Nuclear pleomorphism	+	+	+
Mitotic figures	+	+	+
Curvilinear vessels	+	−	+

通の細胞像である（Table 3）．それらを踏まえ，以下に考慮される鑑別点を述べる．

PLPS は多空胞性の大型脂肪芽細胞の出現が特徴的であり，ときとして MFS における偽脂肪芽細胞との鑑別を要する．本例は solid な high-grade 部から作製した捺印標本であり，粘液部つまり low-grade 部で多く出現するとされる[11]偽脂肪芽細胞を認めなかったが，組織診の low-grade 部では確認できた．偽脂肪芽細胞の鑑別に苦慮する場合は，一部の脂肪芽細胞で陽性を示す S100 を活用する[2,13]ことも診断の補助となりうる．ただし本例のように MFS の腫瘍細胞のごく一部で陽性となることもあり，今後検討の余地はあるが，MFS でも脂肪性形質への分化を示唆する部分があると推定されることも考慮すべきである．一方，DLPS の好発部位は後腹膜であり，MFS の発生はまれであることから，発生部位の考慮は診断に有用と考える．また DLPS は MDM2 遺伝子変異を有するため，本例においても ICC での MDM2 の活用は鑑別の一助となった．PLPS や DLPS は，ともに微小空胞性細胞質を有する腫瘍細胞や脂肪芽細胞が多数みられるため[9]，これらを確認することも診断に有用である．

MFS との鑑別において最も困難を極めるのは UPS である．紡錘形細胞，多核細胞や巨細胞などの多彩な核異型性，粘液基質と共通する細胞像を有しており，MFS 同様特異的マーカーが存在しないことより，組織診での鑑別もさることながら，細胞診での鑑別は困難である．UPS は除外的診断とされており，細胞診においても粘液の有無や曲線状血管構造を認める場合でも，それらが MFS としての確定的所見とならないことを念頭におくべきである．ただし，腫瘍の発生部位を考慮し観察することは，診断の一助となりうる．MFS は皮下といった比較的表層軟部組織を好発部位とするが，UPS は深部軟部組織を好発部位とする．Yoshimoto らは，MFS と UPS の鑑別の閾値として，腫瘍全体における粘液部が占める割合を 10％程度と考慮することを提唱している[14]．しかし細胞診で得られる細胞像は腫瘍のごく一部であり，組織診同様に粘液基質の割合を診断の一助とすることは適切ではないと考える．特に本例のような high-grade 症例では腫瘍全体として粘液部が減少するため，細胞診では採取部位によっては出現する粘液基質が少ないことも考えられ，鑑別を粘液量に依存せざるをえない細胞診断では特に UPS との鑑別に誤りが生じやすくなる．最終的に本例が MFS の診断に至った要因の一つは，発症後の経過年数である．UPS は発症後約 2 年で著しい生存率の低下がみられるものの，MFS は 10 年以上の経過を経ても UPS の生存率を上回る[14]．発症後約 19 年の長期経過を経た点は，MFS を示唆する有用な所見といえる．

VI. 結　　語

MFS は明確かつ特徴的な細胞像をもたないことからたびたび鑑別に苦慮する．組織診断において IHC を実施してもなお診断に慎重を要する MFS は，細胞像のみでの鑑別は依然として困難である．しかしながら今回われわれは high-grade MFS を経験し，それらの特徴や留意点を理解しておくことは，今後類似した細胞像を認めた際に鑑別疾患の一つとして想起することを可能にする．細胞診標本の観察において注意すべきことは，得られる細胞像は腫瘍のごく一部であり必ずしも全体像を反映していないことや，MFS の場合は grade により出現する細胞像が大きく異なることである．細胞像だけでなく，臨床経過，画像所見や年齢なども考慮し総合的に判断することも重要である．

筆者らに，開示すべき利益相反状態はありません．

本論文の要旨は第 61 回日本臨床細胞学会秋期大会で発表した（2022 年 11 月）．

謝辞　症例検討に際し，ご指導いただきました地方独立行政法人東京都立病院機構がん・感染症センター都立駒込病院病理科　浅見英一先生に深謝いたします．

Abstract

Background：Myxofibrosarcoma（MFS）is one of the typical myxoid sarcomas that occasionally arises in the limb girdle in elderly people, but diagnosis by cytology is often difficult. We report a case of high-grade MFS with a focus on the cytological findings.

Case：A female patient in her 70 s presented to us with a gradually growing mass in the left ankle for 13 years. She was referred to another hospital and diagnosed by biopsy as having low-grade MFS, and she was followed up. Then there were no signs of metastasis, but the mass grew multiple, increased in size, broke through the skin, and self-destructed. About 6 years after the initial visit, she underwent above-the-knee amputation of the left leg. Imprint cytology of the mass revealed a variety of cells with multinucleated and pleomorphic cells among atypical spindle cells against a background of myxoid matrix, as well as abundant mitotic figures. In addition to numerous branching capillaries, a small number of characteristic curvilinear vessels were also observed. Based on these findings, we diagnosed a high-grade malignant tumor.

Conclusion：Differentiation of MFS in the absence of clear-cut cytologic features is often difficult. It is important to consider the possibility of MFS based on comprehensive diagnostic examinations, including clinical history taking, findings of imaging examinations, findings of detailed morphologic observations, etc.

文　　献

1）日本整形外科学会．疾患トピックの基本的特徴．日本整形外科学会診療ガイドライン委員会，軟部腫瘍診療ガイドライン策定委員会，編．軟部腫瘍　診療ガイドライン 2020 改訂第 3 版．南江堂，東京，2020．7-31.

2）Quick, C. M., McHugh, J. B., Auerbach, A., et al. Tumors Of Adipose Tissue, Fibroblastic/Myofibroblastic Lesions. Lindberg, M. R. DIAGNOSTIC PATHOLOGY：SOFT TISSUE TUMORS, SECOND EDITION. Elsevier, Canada, 2016. 84-89, 96-101, 202-217, 718-721.

3）佐藤恵美，堀　仁子，山本明美・ほか．High-grade Myxofibrosarcoma の一例．日本皮膚病理組織学会会誌 2016；22：18-21.

4）Wei, S., Henderson-Jackson, E., Qian, X., et al. Soft Tissue Tumor Immunohistochemistry Update：Illustrative Examples of Diagnostic Pearls to Avoid Pitfalls. Arch Pathol Lab Med 2017；141：1072-1091.

5）de Castro, B. A., Piancastelli, A. C., Meyer, R. L., et al. Myxofibrosarcoma - Case report. An Bras Dermatol 2016；91：97-99.

6）藤本徳毅，藤井紀和，植西敏浩・ほか．粘液線維肉腫の 1 例．Skin Cancer 2008；Vol 23：175-179.

7）虎谷茂昭，坂本哲彦，越智　康・ほか．上顎に発生した粘液線維肉腫の 1 例．日本口腔外科学会誌 2014；60：354-358.

8）Olson, M. T., Ali, S. Z. Myxofibrosarcoma：cytomorphologic findings and differential diagnosis on fine needle aspiration. Acta Cytol 2012；56：15-24.

9）Colin, P., Lagace, R., Calillaud, J. M., et al. Fine-needle aspiration in myxofibrosarcoma：experience of Institut Curie. Diagn Cytopathol 2010；38：343-346.

10）Kilpatrick, S. E., Ward, W. G. Myxofibrosarcoma of soft tissues：cytomorphologic analysis of a series. Diagn Cytopathol 1999；20：6-9.

11）Wakely, P. E. Jr. Cytopathology of myxofibrosarcoma：a study of 66 cases and literature review. Journal of the American Society of Cytopathology 2021；10：300-309.

12）Mariño-Enriquez, A., Hornick, J. L., Dal Cin, P., et al. Dedifferentiated liposarcoma and pleomorphic liposarcoma：a comparative study of cytomorphology and MDM2/CDK4 expression on fine-needle aspiration. Cancer Cytopathol 2014；122：128-137.

13）丸川勝治，森藤哲史，今川奈央子・ほか．Ⅱ診断編，21 骨軟部．伊藤智雄，編．免疫染色究極マニュアル．金芳堂，京都，2019．298-318.

14）Yoshimoto, M., Yamada, Y., Ishihara, S., et al. Comparative Study of Myxofibrosarcoma With Undifferentiated Pleomorphic Sarcoma：Histopathologic and Clinicopathologic Review. Am J Surg Pathol 2020；44：87-97.

症　例

胸水中に多数の砂粒体を有する腫瘍細胞集塊が認められた悪性中皮腫の１例

山田　貴之[1)]　羽原　利幸[1,3)]　槙原　有紗[1)]　吹田　大河[1)]
戸田　博子[2)]　田中　健大[4)]
公立学校共済組合中国中央病院臨床検査科[1)]，同　病理診断科[2)]
広島国際大学保健医療学部医療技術学科臨床検査学専攻[3)]，岡山大学大学院医歯薬学総合研究科病理学（腫瘍病理）[4)]

背景：びまん性胸膜中皮腫の診断には体腔液細胞診が有用であり，細胞集塊や細胞形態により推測されるが，多数の砂粒体が出現する報告はまれである．今回われわれは胸水中に多数の砂粒体を有する腫瘍細胞集塊が認められたびまん性胸膜中皮腫を経験したので報告する．

症例：患者は60歳代，男性．肺腺癌切除術３年８ヵ月後にCT検査にて胸膜肥厚が認められ，胸水細胞診が提出された．胸水中には球状や乳頭状の細胞集塊が多数みられ，しばしば集塊内に砂粒体を認めた．集塊を構成する細胞の細胞質は重厚感があり，hump様細胞質突起を認めた．核は類円形で異型が乏しく，著明な多核化を示した．これらの細胞学的所見は，集塊内の砂粒体の出現を除くと悪性中皮腫としての形態学的特徴と合致した．胸水セルブロック標本を用いた検索では，砂粒体中心部はFeulgen反応，MTAP，LCA，CD68，αSMAで陽性を示し，組織球や筋線維芽細胞と考えられた．これらの周囲にカルシウムが沈着し砂粒体を形成する像がみられた．

結論：本例の砂粒体は，中皮腫細胞集塊内の組織球や筋線維芽細胞が体腔内で石灰化を起こした後に同心円状の砂粒体を形成したと考えられた．

Key words：Pleural effusion，Aspiration，Malignant mesothelioma，Psammoma body，Immunohistochemistry

I. 緒　　言

びまん性胸膜中皮腫は胸膜，腹膜，心嚢膜，精巣鞘膜に発生する悪性腫瘍であり，頻度は胸膜が80～85％，腹膜が10～15％，その他の部位が1％以下とされている[1)]．びまん性胸膜中皮腫の診断には体腔液細胞診が有用であり，出現する細胞集塊の形状，細胞や核の大きさ，細胞質の性状，核形不整の有無などから推定するが，多数の砂粒体を認めることはきわめてまれである．今回われわれは，肺腺癌切除３年８ヵ月後の胸水中に多数の砂粒体を伴う腫瘍細胞が認められたびまん性胸膜中皮腫の１例を経験したので，細胞学的，組織化学的，免疫組織化学的所見を中心に報告する．

A case of malignant mesothelioma with numerous psammoma bodies in the pleural effusion

Takayuki YAMADA[1)], C. T., I. A. C., Toshiyuki HABARA[1,3)], C. T., I. A. C., Arisa MAKIHARA[1)], C. T., I. A. C., Taiga FUKITA[1)], C. T., J. S. C., Hiroko TODA[2)], M. D., Takehiro TANAKA[4)], M. D.
[1)]Department of Clinical Laboratory, [2)]Department of Pathology, Chugoku Central Hospital
[3)]Department of Medical Science and Technology, Medical Laboratory Science Course, Faculty of Health Sciences, Hiroshima International University
[4)]Department of Pathology, Okayama University Graduate School of Medicine, Dentistry and Pharmaceutical Sciences
論文別刷請求先　〒720-0001 広島県福山市御幸町大字上岩成148の13　公立学校共済組合中国中央病院臨床検査科　山田貴之
2023年10月16日受付
2024年２月７日受理

II. 症　　例

患　者：60 歳代，男性.

主　訴：Computed Tomography（以下 CT）検査にて左胸膜に結節性肥厚が認められた.

既往歴：劇症型 1 型糖尿病.

職業歴：水道管保守員（18～60 歳）.

喫煙歴：20 本/day（18～58 歳）.

飲酒歴：ビール 700 m*l*/day.

現病歴：右上葉肺腺癌に対し video-assisted thoracic surgery（VATS）右上葉切除術が施行され，切除標本で高分化腺癌（pT1aN0M0）と診断された．石綿小体検査にて石綿小体濃度が 2578 本/g 乾燥肺であり，職業関連の暴露が強く疑われた．肺癌切除 3 年 8 ヵ月後の CT 検査で左胸膜に結節状の肥厚を認め，精査加療のため入院となった．胸腔鏡下の胸膜生検および胸水細胞診で，びまん性胸膜中皮腫と診断された．シスプラチン＋ペメトレキセド併用療法で加療したが，病理学的診断後 4 年 10 ヵ月で永眠された.

III. 画 像 所 見

肺癌切除 3 年 6 ヵ月後の CT 検査で胸膜全体にびまん性に肥厚を認めた．その 2 ヵ月後，胸膜に前回よりも増大した約 10 mm の結節状隆起を認めた.

IV. 胸腔鏡所見

胸膜生検時の胸腔鏡では，壁側胸膜に小結節を複数認めた（Fig. 1）．リンパ節の腫大は確認されなかった.

V. 胸水細胞所見

入院時に提出された胸水細胞診のパパニコロウ染色では，リンパ球を主体とする白血球を背景に，球状や乳頭状を呈する細胞集塊が多数出現し，しばしば集塊中心部や辺縁部に砂粒体を認めた（Fig. 2）．砂粒体は薄い紫や橙色がかった紫色を呈し，大小不同が著しく，厚さもさまざまであった．PAS 反応とギムザ染色を施行したところ，前者は陰性，後者は異染性を示さなかった（Fig. 3）．砂粒体の中心には濃縮した核に類似した物質が存在しており，それらを取り囲むように同心円状の構造が出現し，砂粒体を形成する所見を認めた（Fig. 4）.

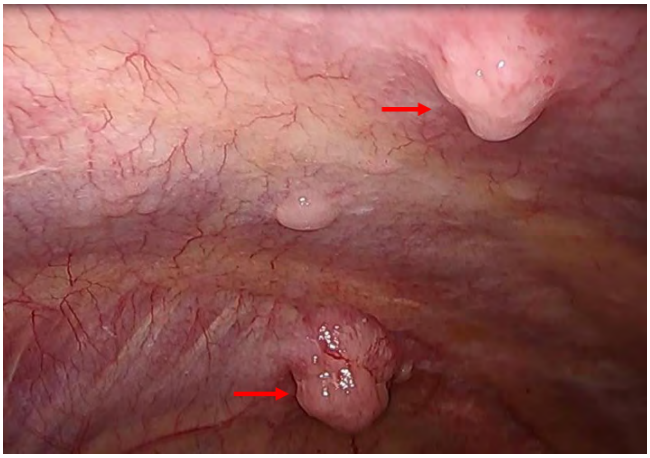

Fig. 1　Thoracoscopic photography.
Multiple tumors were observed by thoracoscopy（arrows）.

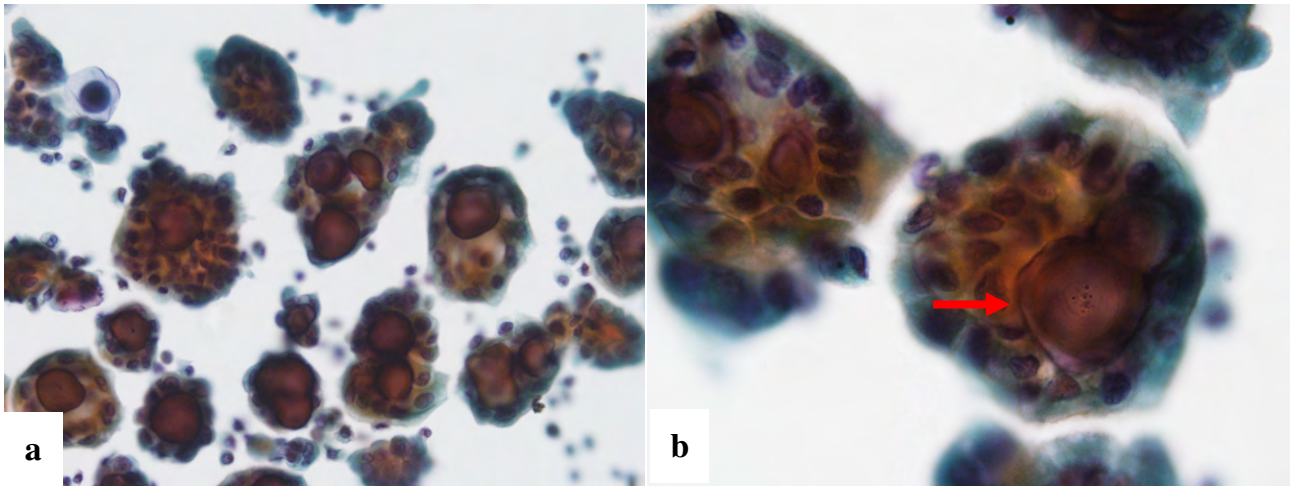

Fig. 2　Cytological findings of the pleural fluid.
a, b：Papanicolaou staining（a, ×40, b, ×100）. Psammoma bodies are observed within the tumor cell clusters（arrow）.

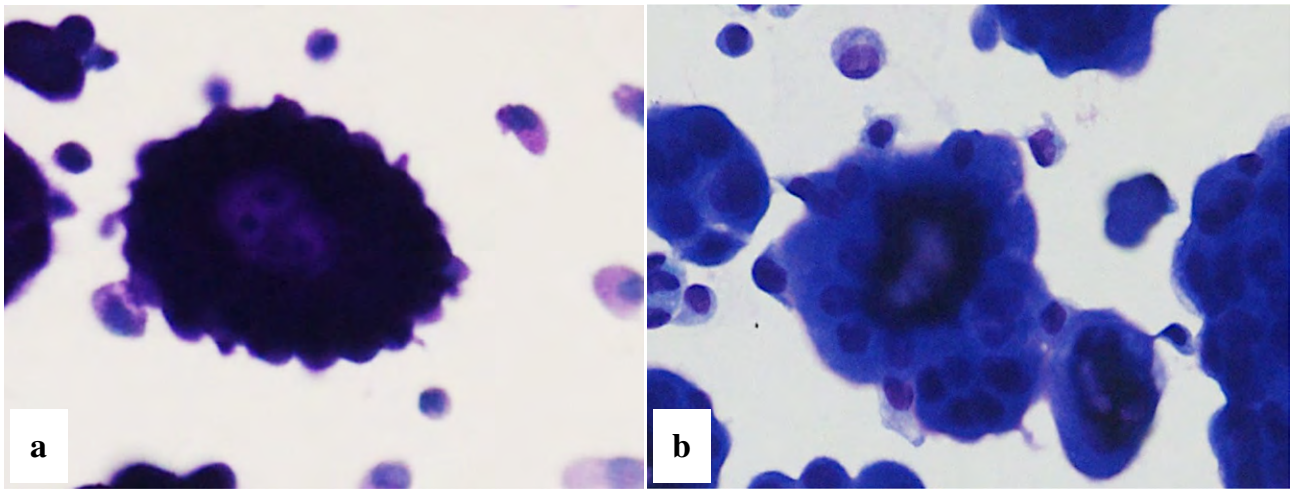

Fig. 3　Cytological findings of the pleural fluid.
a：PAS reaction（×40）. Psammoma bodies showing negative Periodic Acid-Schiff reaction. b：Giemsa staining（×40）. The psammoma bodies do not exhibit any metachromasia.

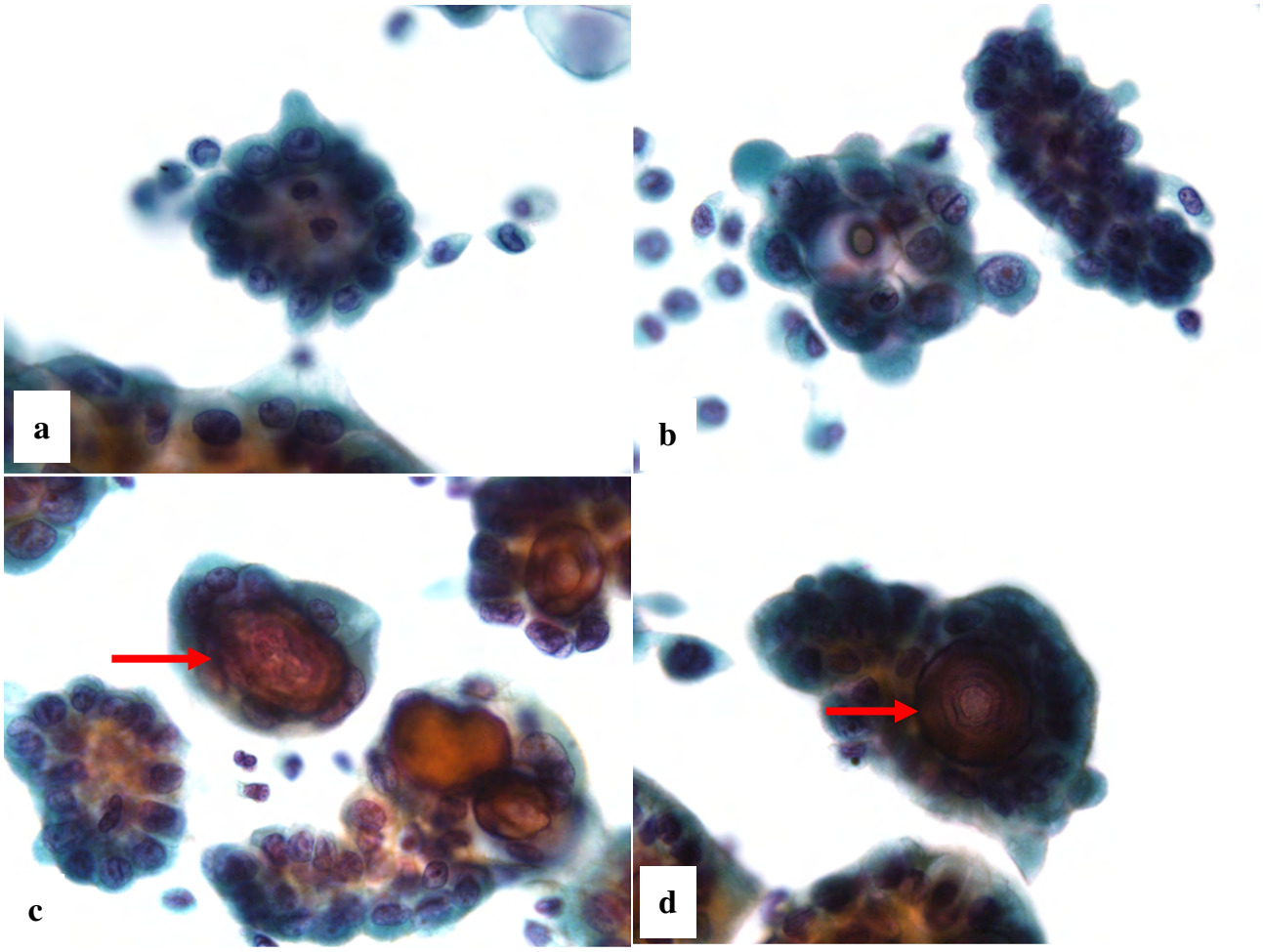

Fig. 4　The process of formation of psammoma bodies within the tumor cell clusters.
a, b：Papanicolaou staining（×100）. white blood cells are observed within the mesothelioma masses. c, d：Papanicolaou staining（×100）. The nuclei of the white blood cells within the malignant mesothelioma are disappearing, with the formation of concentric circular sand-like particles around them（arrow）.

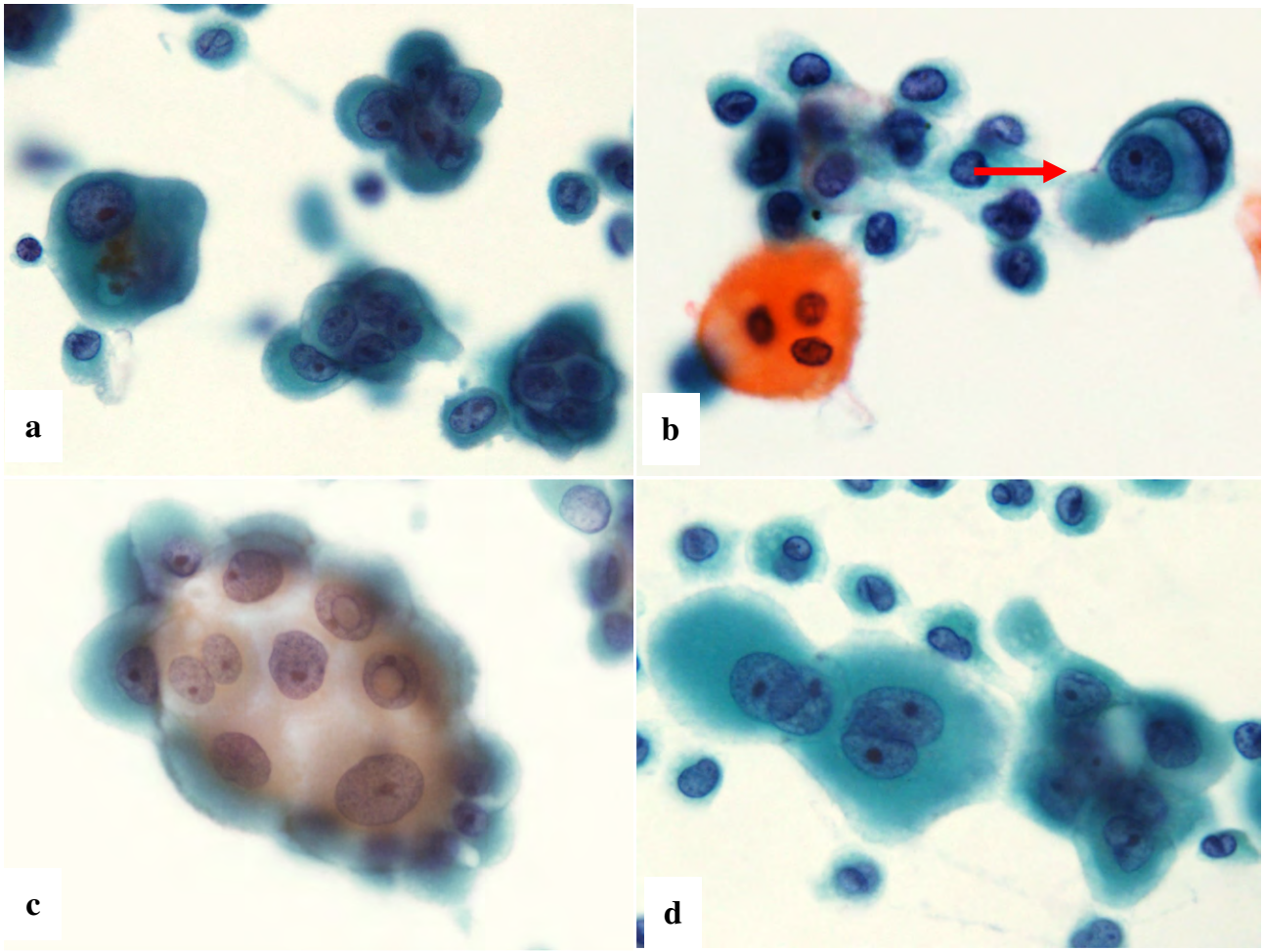

Fig. 5 Cytological findings of the pleural fluid.
a：Papanicolaou staining（×100）. Binucleated cells and tumor cells with distinct nucleoli are observed. b：Papanicolaou staining（×100）. Eosinophilic cells and hump-like cytoplasmic projections are observed（arrow）. c：Papanicolaou staining（×100）. Window formation is observed in the tumor cell clusters. d：Papanicolaou staining（×100）. Mutual tumor cell inclusion.

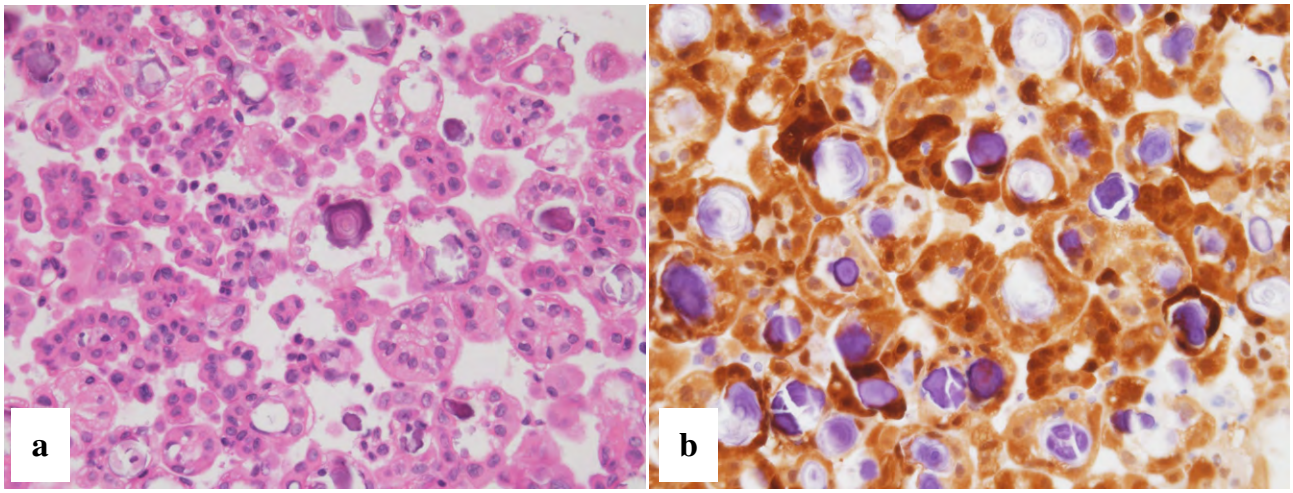

Fig. 6 Cell block prepared from the pleural fluid samples.
a：HE staining（×20）. Psammoma bodies can be identified within the tumor cell clusters. b：calretinin positive（×20）.

集塊を構成する細胞は，window 形成，hump 様細胞質突起，相互封入像を認め，重厚感を示す細胞質の細胞辺縁は境界不明瞭であった．核は中心性で円形～類円形を呈し，2 核や多核細胞を多数認めた．オレンジ G 好性細胞も散見され（Fig. 5），細胞形態からびまん性胸膜中皮腫を考え，セルブロックを作製した．

VI.　胸水セルブロック所見

免疫組織化学的検索を行い，集塊を構成する細胞と孤在性の細胞ともに calretinin，D2-40，WT1 が陽性，TTF-1，Ber-EP4，CEA，MOC-31 が陰性であり，細胞所見と合わせてびまん性胸膜中皮腫と診断した（Fig. 6）．

腫瘍細胞集塊内には 8～40 μm の大きさを示す砂粒体を認め，Kossa 反応陽性であった（Fig. 7）．砂粒体の中心に存在する核に類似した濃縮状の物質は Feulgen 反応で赤紫

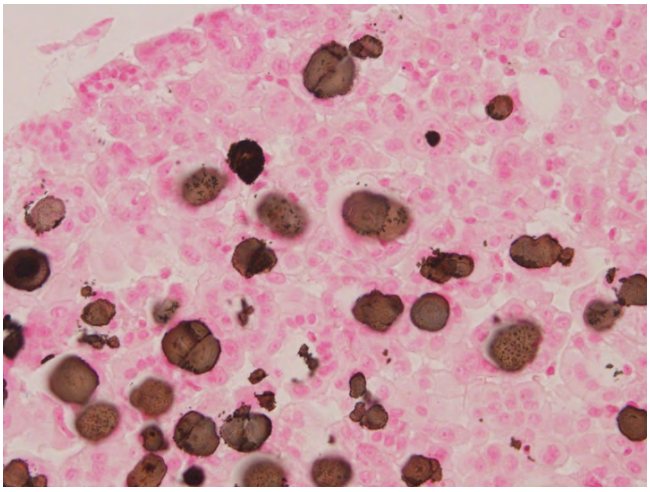

Fig. 7　Cell block prepared from the pleural fluid samples. Kossa reaction positive（×20）.

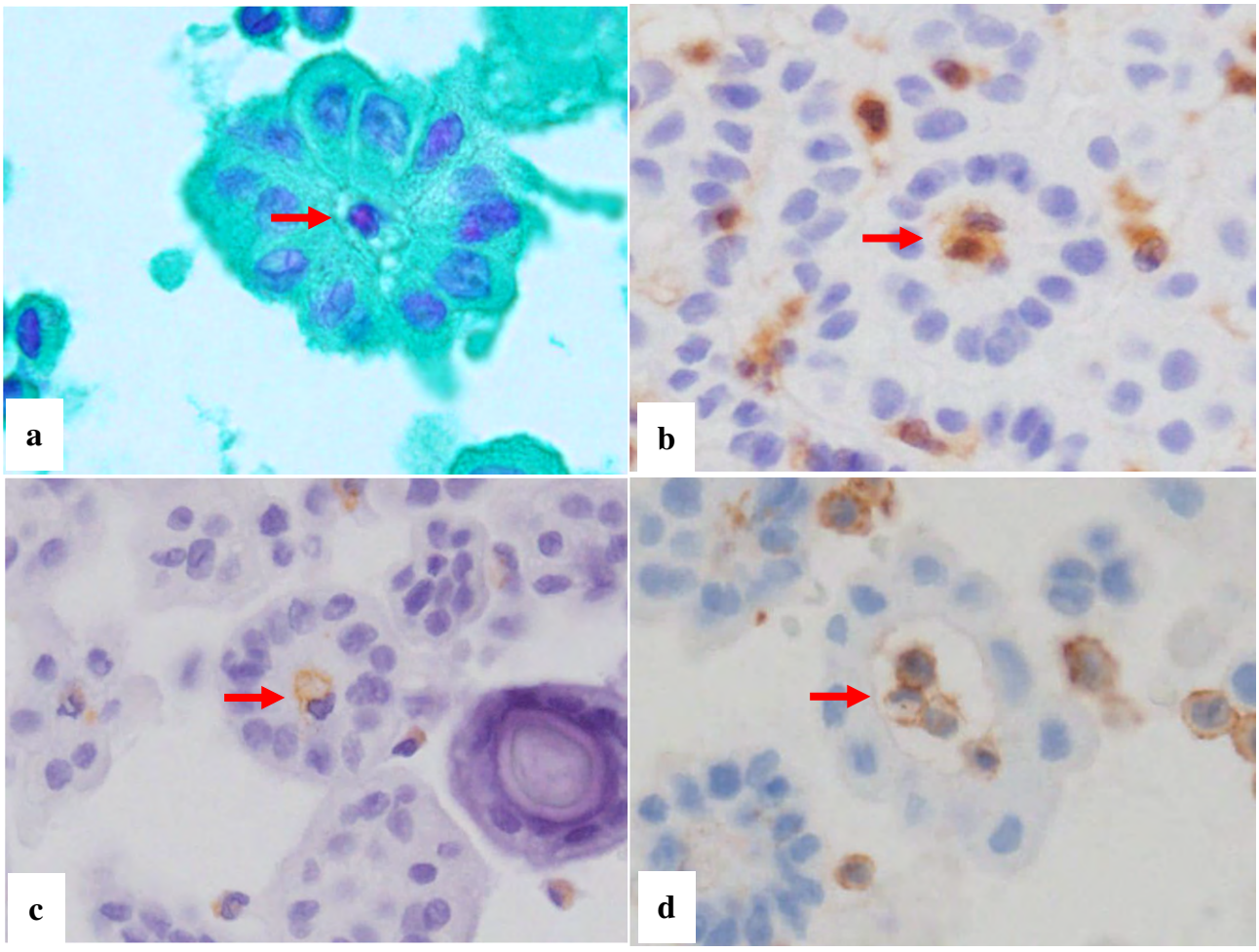

Fig. 8　Cell block prepared from the pleural fluid samples.
The structures at the center of the tumor cell clusters resemble the nuclei of histiocytes（arrow）. a：Feulgen reaction positive（×40）. b：MTAP positive（×40）. c：CD68 positive（×40）. d：LCA positive（×40）.

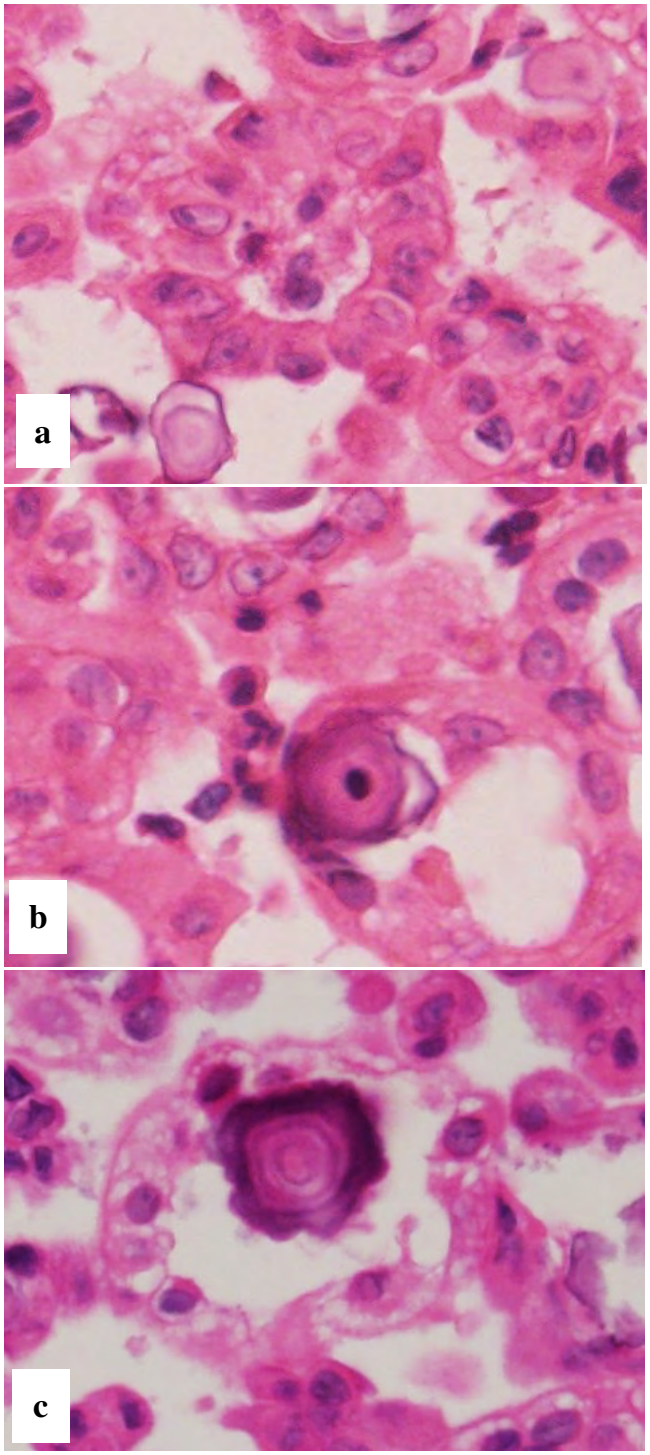

Fig. 9 Cell block prepared from the pleural fluid samples.
a：HE staining（×20）. Neutrophils are observed within the tumor cell clusters. b：HE staining（×20）. The nuclei at the center of the tumor cell clusters are condensed. c：HE staining（×20）. The condensed nuclei at the center of the tumor cell clusters can no longer be seen, and instead, formation of concentric psammoma bodies is observed.

Table 1 Results of immunohistochemical staining

	Pleural effusion cell block	Pleural biopsy
Calretinin	+	+
WT1	+	+
D2-40	+	+
CEA	−	−
Ber-EP4	−	Partial +
MOC-31	−	−
TTF-1	−	−
Desmin	−	−
CD146	+	+
HEG1	+	+
BAP1	−	−
MTAP	−	−

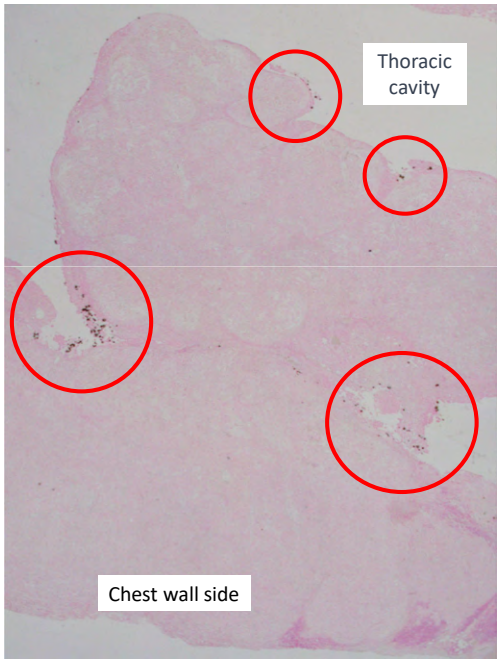

Fig. 10 Pleural biopsy.
Kossa reaction（×2）. The psammoma bodies are observed predominantly on the surface of the tumor.

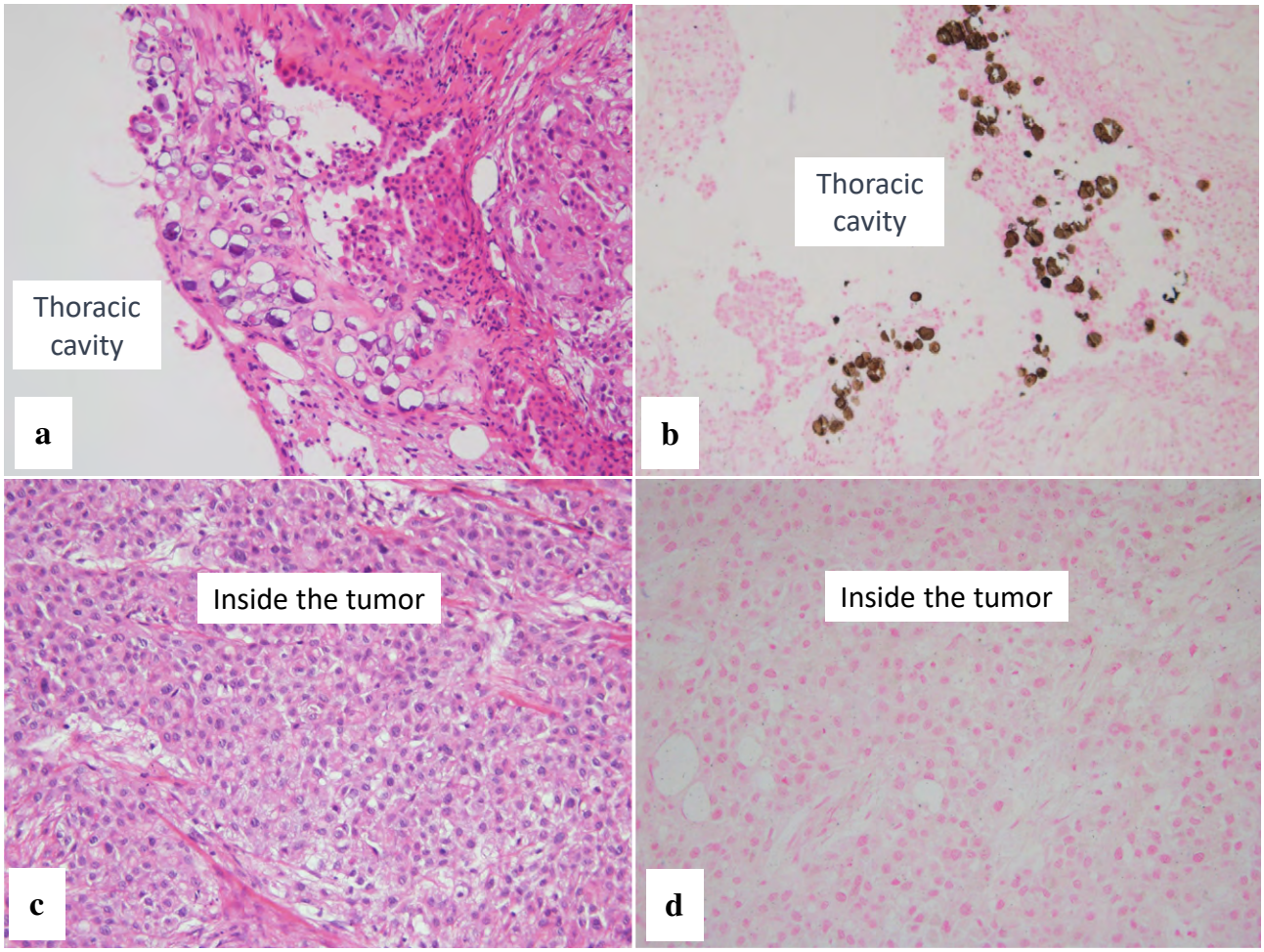

Fig. 11　Pleural biopsy.
a：HE staining（×20）. b：Kossa reaction（×20）. a, b：Psammoma bodies are observed on the pleural side of the tumor surface.
c：HE staining（×20）. d：Kossa reaction（×20）. c, d：No psammoma bodies can be observed within the malignant mesothelioma tumors.

色の呈色を示した．免疫組織化学的に MTAP は腫瘍細胞で消失し，集塊中心部の核に類似した物質には発現を認めた．また，後者は LCA，CD68 が陽性であった（Fig. 8）．これらの周囲に同心円状の砂粒体を形成する所見を認めた（Fig. 9）．

VII.　胸膜生検病理組織学的所見

左胸膜腫瘍に対し，腫瘍切除が行われ，好酸性の胞体を有する腫瘍細胞の充実性増殖が認められた．腫瘍細胞は免疫組織化学的に calretinin，D2-40，WT1，HEG1 が陽性，TTF-1，p40 が陰性，Ber-EP4 が一部陽性であった．また，BAP1，MTAP が消失していた．以上の所見から，上皮型びまん性胸膜中皮腫と診断された（Table 1）．

胸水の塗抹標本，胸水セルブロック標本で腫瘍細胞集塊内に多数みられた砂粒体は，切除された胸膜の腫瘤内部にはほとんどなく，腫瘤表面側の線維組織内に偏って存在していた（Fig. 10，11）．さらに，腫瘍細胞集塊の内部物質は αSMA 陽性であった（Fig. 12）．

VIII.　考　　察

体腔液による中皮腫細胞診の診断精度はセルブロックを用いた免疫組織化学や fluorescence *in situ* hybridization（FISH）法などの補助的診断法の併用により飛躍的に向上したが，これらの補助的診断法による検索を進めていくかどうか決定するためには，細胞形態を詳細に観察することがきわめて重要となる．亀井らの中皮腫細胞診評価ワーキンググループの報告では，悪性中皮腫の細胞学的特徴として，①孤立性細胞や 100 個以上からなる細胞集塊，②球状ならびに乳頭状の大型集塊の出現，③細胞質の重厚感，細胞質辺縁の不明瞭化，④window 形成や hump 様細胞質突

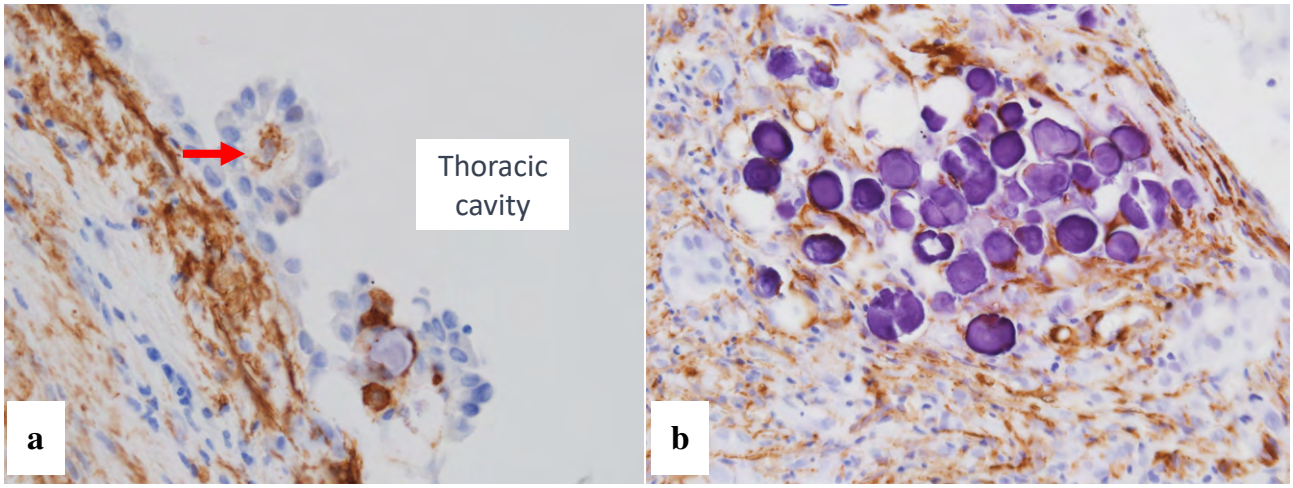

Fig. 12 Pleural biopsy.
a：αSMA（×40）. αSMA-positive cells are found in the tumor cell clusters. b：αSMA（×40）. Myofibroblasts are observed around the psammoma bodies.

起，⑤核腫大，多核細胞の出現，核中心性，⑥その他の所見としてオレンジG好性細胞の出現，を挙げている[2,3]．本例は①から⑥のすべての所見を有しており，多数の砂粒体が認められたことを除くと典型的な細胞像を呈していた．

Parwani らは，体腔液中の砂粒体について多数症例を用いて解析し，3335 例中 123 例（3.7%）に砂粒体を伴う細胞集塊が認められたと指摘している．胸水での出現率は低く，123 例中わずか 10 例のみで，内訳は原発不明癌 4 例，肺腺癌 2 例，卵巣漿液性癌 2 例，腎癌および転移性混合中胚腫瘍がそれぞれ 1 例ずつで，びまん性胸膜中皮腫に砂粒体がみられた症例はなかった[4]．体腔液細胞診で砂粒体を伴う乳頭状細胞集塊がみられた場合は，甲状腺乳頭癌，卵巣漿液性癌，乳癌などが鑑別に挙がるが[5~8]，まれであるがびまん性胸膜中皮腫にも砂粒体を伴う乳頭状や球状の細胞集塊が出現することを念頭におく必要がある．また，上述した亀井らが述べている悪性中皮腫の細胞学的特徴の多くは，孤在性あるいは小型の細胞集塊を構成する細胞にみられる所見であるため，本例のように砂粒体を伴う細胞集塊を認めた場合であっても，それらとともに出現している孤在性細胞や小型の細胞集塊を詳細に観察し，中皮への分化を読み取る慎重なスクリーニングを心がける必要がある．

砂粒体とは，1 個の細胞が壊死に陥り，そこに石灰沈着が起こり層状構造を呈するもので，異栄養性石灰化の一種である．異栄養性石灰化の機序は明らかでないが，壊死に陥って崩壊した細胞のタンパク質がリン酸と結合し，これが石灰沈着の核となるとされ，炎症過程で観察される非特異的反応である[2~14]．畠は collagenous stroma（CS）を有する細胞集塊中心部に石灰化を伴うことを指摘しており，この所見は CS と砂粒体との関連性を示唆している[6]．しかし，本例の砂粒体は PAS 反応陰性，ギムザ染色で異染性を示さないことから，CS から砂粒体が形成されたとする所見は得られなかった．一方，中皮腫細胞集塊の中心に存在する核に類似した濃縮状の物質は Feulgen 反応，MTAP，LCA，CD68，αSMA の免疫組織化学的な検討結果より，組織球や筋線維芽細胞であることが明らかになった．

砂粒体は甲状腺乳頭癌や卵巣漿液性癌などの乳頭状病変部でよく観察されるとされているが[8]，本例では腫瘍内部にはほとんどなく，腫瘍とは離れた線維組織内に多く分布していた．しかし，胸水の塗抹標本と胸水セルブロック標本には多数の砂粒体を伴う中皮腫細胞集塊が出現し，胸膜生検を含めて詳細に観察すると，腫瘍の中心部に疎な線維組織を，胸腔側に緻密な線維組織を認めることから，両者は性質の異なる線維組織の可能性がある．この点を踏まえると，本例では，腫瘍増大に伴い腫瘍外側に緻密な線維組織を形成し，壊死に陥った組織球や筋線維芽細胞周囲に石灰沈着が起こり，一定の時間を経て砂粒体が形成され，腫瘍細胞とともに胸腔内に播種したと考えられた．

いずれにしても，本例のようにびまん性胸膜中皮腫で体腔液中にみられた腫瘍細胞集塊内に砂粒体を認めた症例はほとんどなく，砂粒体形成の詳細なメカニズムの解析については，さらなる症例の蓄積が必要である．

IX. 結　　語

今回われわれは肺癌切除後の胸水中に砂粒体を多く認めた上皮型びまん性胸膜中皮腫を経験した．まれであるがびまん性胸膜中皮腫にも砂粒体を伴う細胞集塊が出現することを念頭におく必要がある．

筆者らに開示すべき利益相反状態はありません．

Abstract

Background：Body cavity fluid cytology is useful for diagnosing malignant mesothelioma, which can be suspected based on the cytological morphology；however, reports on the detection of numerous psammoma bodies on cytology are limited. Herein, we report a case of epithelial pleural malignant mesothelioma, in which cytological examination revealed tumor cell clusters with numerous psammoma bodies.

Case：A man in his 60 s presented to us with computed tomographic evidence of pleural thickening 3 years 8 months after he underwent resection for a lung adenocarcinoma. A pleural fluid sample was submitted for cytology, which revealed spherical and papillary cell aggregates with numerous psammoma visualized within the agglomerates. The cells contained dense cytoplasm, and cell-within-cell arrangements with hump-like processes were observed. The tumor cells, which showed little atypia, were markedly multinucleated, with oval-shaped nuclei. The morphological characteristics were consistent with the diagnosis of malignant mesothelioma, except for the appearance of numerous psammoma bodies within the tumor clusters. Examination of cell blocks prepared from the specimens revealed positive results of the center of the psammoma bodies for the Feulgen reaction, and positive immunohistochemistry of the cells for MTAP, LCA, CD68, and αSMA, based on which they were thought to be histiocytes or myofibroblasts. Calcium was deposited around these cells.

Conclusion：This case demonstrated formation of concentric structures by psammoma bodies inflammatory cells within the mesothelioma cell clusters and also calcification within the body cavity.

文　献

1）日本肺癌学会，編．肺癌診療ガイドライン　悪性胸膜中皮腫・胸腺腫瘍含む　2022 年版．金原出版，東京，2022．336-349.

2）日本肺癌学会，編．悪性胸膜中皮腫細胞診断の手引き　第 1.0 版．2017．3-4.

3）濱川真治，柏崎好美，近藤洋一・ほか．体腔液に出現する中皮腫細胞の形態的特徴について．日臨細胞会誌 2009；48：307-311.

4）Parwani, A. V., Chan, T. Y., Ali, S. Z. Significance of psammoma bodies in serous cavity fluid：a cytopathologic analysis. Cancer 102；2004：87-91.

5）日本臨床細胞学会，編．細胞診ガイドライン 4 呼吸器・胸腺・体腔液・リンパ節 2015 年版．金原出版，東京，2015．143，161.

6）畠　　榮．細胞診ワンポイント講座　知っていれば役立つ細胞所見．篠原出版新社，東京，2017．89-90，158，223.

7）長尾瑞歩，御舩華奈，辰島純二・ほか．子宮内膜細胞診が契機となり腹腔鏡下手術で診断しえた右卵巣微小漿液性境界悪性腫瘍の 1 例．日臨細胞会誌 2021；60：117-121.

8）丸田淳子，野口志郎，山下裕人．甲状腺疾患における石灰沈着，特に砂粒体の出現とその有用性．日臨細胞会誌 1997；36：563-567.

9）Mills, S. E. Histology for Pathologists FOURTH EDITION. Lippincott Williams & Wilkins, Philadelpha, 2012. 595-596.

10）森　公介，山本和彦，川井治之・ほか．砂粒体による広範な腫瘍内石灰化を生じた肺腺癌の 1 例．肺癌 1996；37：67-73.

11）畠　　榮，森谷卓也，岩知道伸久・ほか．体腔液細胞診における collagenous stroma を有する細胞集塊について―形態的特徴とその臨床病理学的意義―．日臨細胞会誌 2009；48：312-318.

12）三宅康之，櫻井孝規，定平吉都・ほか．多数の石灰化小体が認められた乳腺粘液癌の 1 例．日臨細胞会誌 1997；36：650-651.

13）日本臨床細胞学会，編．細胞診用語解説集　改訂第一版．2016．66.

14）金沢　徹．組織石灰化の機構―とくにその初期過程について―．歯基礎医会誌 1977；19：1-18.

J. Jpn. Soc. Clin. Cytol. 2024；63(4)：194～199.

症　例

右上唇部に発生した唾液腺分泌癌の１例

梅澤由美恵[1)]　安武　諒[1)]　田中　圭[2)]　田中　義成[1)]
川﨑　辰彦[1)]　林　洋子[3)]　井関　充及[1)]
佐世保共済病院病理診断科[1)]，長崎大学病院病理診断科・病理部[2)]，佐世保市総合医療センター病理診断科[3)]

背景：唾液腺分泌癌は，乳腺の分泌癌に類似した形態と *ETV6::NTRK3* 融合遺伝子の存在により定義され[1)]，2017 年の WHO 分類で新たに加わった低悪性度唾液腺腫瘍である．

症例：80 歳代，女性．右上唇粘膜に約 2 cm 大の腫瘍を認めた．捺印細胞診所見は，粘液様物質を背景に腫瘍細胞が孤在性からシート状，重積性細胞集塊として出現していた．N/C 比は低く細胞質は泡沫状から顆粒状，一部空胞状で好酸性細胞質も認めた．核は類円形でクロマチンは細顆粒状にやや増量し，明瞭な核小体もみられた．メイ・ギムザ染色では細胞質に異染性分泌物を示す細胞がみられた．組織所見では，腫瘍細胞は大小の微小嚢胞構造を有する胞巣形成を示し分葉状に増殖し，微小嚢胞内に弱好酸性の分泌様物質がみられた．免疫染色で S-100 蛋白（＋），mammaglobin（＋），SOX10（＋）などから分泌癌と診断した．Fluorescence *in situ* hybridization（FISH）法で，*ETV6* の遺伝子再構成がみられたが，*NTRK3* の遺伝子再構成はみられなかった．

結論：分泌癌は細胞像が多彩であるため種々の腫瘍との鑑別が重要である．

Key words：Secretory carcinoma，Salivary gland，Cytology，Case report

I.　背　　景

唾液腺分泌癌（以下，分泌癌）は，乳腺の分泌癌に類似した組織像や形態と *ETV6::NTRK3* 融合遺伝子の存在により定義され[1)]，2017 年の WHO 分類で新たに加わった低悪性度唾液腺腫瘍である．

今回われわれは，右上唇部に発生した比較的まれな分泌癌で，*ETV6* の遺伝子再構成（break apart）がみられたが，*NTRK3* の遺伝子再構成（break apart）はみられなかった分泌癌を経験したので報告する．

II.　症　　例

患者：80 歳代，女性．

既往歴：特記事項なし．

現病歴：2 年前より右上唇粘膜に次第に増大する外向性発育とともに，深部に及ぶ約 2 cm 大の腫瘍を認めた（Fig. 1）．生検が施行され，分泌癌と診断され，腫瘍切除術＋VY 皮弁での再建＋植皮術が施行された．

III.　捺印細胞診所見

腫瘍切除術時の捺印細胞診では，粘液様物質を背景に，腫瘍細胞が孤在性～シート状，やや重積性を示す細胞集塊として出現していた（Fig. 2a）．一部血管軸を中心として増生しているような集塊もみられた（Fig. 2b）．N/C 比は低

A case of salivary gland secretory carcinoma in the right upper lip
Yumie UMEZAWA[1)], C. T., I. A. C., Ryo YASUTAKE[1)], C. T., J. S. C., Kei TANAKA[2)], C.T., I.A.C., Yoshinari TANAKA[1)], C.T., I.A.C., Tatsuhiko KAWASAKI[1)], C.T., I.A.C., Yoko HAYASHI[3)], M.D., Masachika ISEKI[1)], M. D.
[1)]Department of Diagnostic Pathology, Sasebo Kyosai Hospital
[2)]Department of Diagnostic Pathology, Nagasaki University Hospital
[3)]Department of Diagnostic Pathology, Sasebo City General Hospital
論文別刷請求先　〒 857-8575 長崎県佐世保市島地町 10 の 17
佐世保共済病院病理診断科　梅澤由美恵
2023 年 10 月 16 日受付
2024 年 2 月 21 日受理

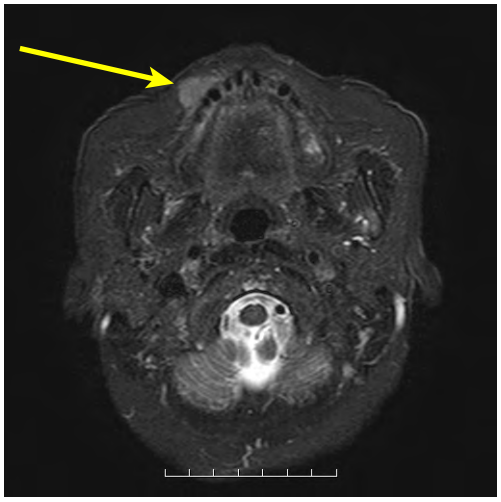

Fig. 1　Magnetic resonance image of a tumor on the right upper lip（arrow）.

く細胞質は泡沫状，一部空胞状で好酸性細胞質も認めた（Fig. 2c）．核は類円形でクロマチンは細顆粒状でやや増量し，明瞭な核小体も認められた（Fig. 2d）．一部の細胞では細胞質の中に球状物質を認め，印環細胞様の形態を示していた（Fig. 2e）．メイ・ギムザ染色では異染色性粘液を背景に細胞質の中に同じような異染色性分泌物をもった細胞がみられた（Fig. 2f）．以上の所見より，分泌癌と判定した．

IV.　病理組織学的所見

腫瘍の最大径は 0.9 cm × 1.2 cm で被膜を有さず，表皮にびらんを伴い筋層近くまで圧排性に浸潤増殖していた（Fig. 3a，b）．腫瘍は分葉状に増殖しており，比較的境界明瞭で腫瘍細胞は好酸性胞体を有し，大小の微小嚢胞構造を伴った胞巣形成を示すように増殖していた（Fig. 3c）．微小嚢胞内に弱好酸性の分泌様物質がみられた（Fig. 3d）．一部で核小体を認めたが，壊死や核分裂像はみられなかった．免疫染色で S-100 蛋白（＋），mammaglobin（＋），SOX10（＋）などから分泌癌と診断した（Fig. 3e，f）．

V.　分子遺伝子学的所見

分子生物学的検討を行うため，ホルマリン固定パラフィン包埋組織標本薄切切片で Fluorescence *in situ* hybridization（FISH）解析を行った．結果，*ETV6* の遺伝子再構成（break apart）がみられたが，*NTRK3* の遺伝子再構成（break apart）はみられなかった（Fig. 4）．

VI.　考　　察

分泌癌は以前，乳腺相似分泌癌（mammary analogue secretory carcinoma：MASC）とよばれ，2010 年に Skalova らによって最初に報告された唾液腺腫瘍で[1]，組織学的，免疫組織化学的，および遺伝子学的に乳腺の分泌癌に類似している腫瘍と定義された．

分泌癌の発生頻度は全唾液腺悪性腫瘍の 10％程度で，耳下腺に好発し小唾液腺と顎下腺がそれに続く．本例のように口唇での発生は約 9％とまれである．40 歳代に好発し（14～78 歳），本例の 80 歳代での発症はまれである[2~6]．

分泌癌は低悪性度唾液腺癌に分類され，比較的予後良好である．遠隔転移はまれであるが頸部リンパ節転移がときにみられ，その頻度は 25％との報告があり，術後長期間の経過観察が必要といわれている[6]．本例では，発症後約 2 年半が経過しているが，今のところ腫瘍再発や転移は認めていない．

分泌癌の組織学的特徴として，微小嚢胞状，乳頭状，濾胞状増生が混在し，管腔内には PAS 陽性の分泌物がみられる．免疫染色では，腫瘍細胞は mammaglobin，S-100 蛋白，SOX10，GCDFP15，GATA-3，CK-19，vimentin，MUC4 などが陽性でみられる場合が多いと報告されている[2,4~6]．本例でも，腫瘍細胞は大小の微小嚢胞構造を有する胞巣形成を示し分葉状に増殖し，微小嚢胞内には弱好酸性の分泌様物質がみられた．壊死や核分裂像はみられなかった．免疫染色で S-100 蛋白（＋），mammaglobin（＋），SOX10（＋），GCDFP15（＋）などから分泌癌として矛盾しない形態であった．

細胞学的特徴として，出血性，嚢胞性背景に，乳頭状，シート状，濾胞状集塊など多彩な出現形態を示す．異型に乏しく N/C 比の低い多辺形の細胞，核は核形不整やクロマチンの増量は目立たない．組織増生パターンによって，毛細血管に富む細胞集団や印環細胞，好酸性細胞がみられる場合があると報告されている[2~6]．本例では，粘液様物質を背景に，腫瘍細胞がシート状集塊や重積した集塊で出現していた．乳頭状集塊はあまり目立たなかったが，一部血管軸を中心として増生しているような集塊もみられた．N/C 比は低く空胞状の細胞質や好酸性細胞質，核は類円形でクロマチンは細顆粒状～顆粒状，明瞭な核小体など乳腺分泌癌に類似した形態を示した．また，一部の細胞では細胞質内に球状物質を認め，小腺腔状～印環細胞様の形態など従来の報告に矛盾しない細胞像であった．

組織・細胞学的に腺房細胞癌と共通点が多く，別の組織型として認識される前に分泌癌は腺房細胞癌と診断されて

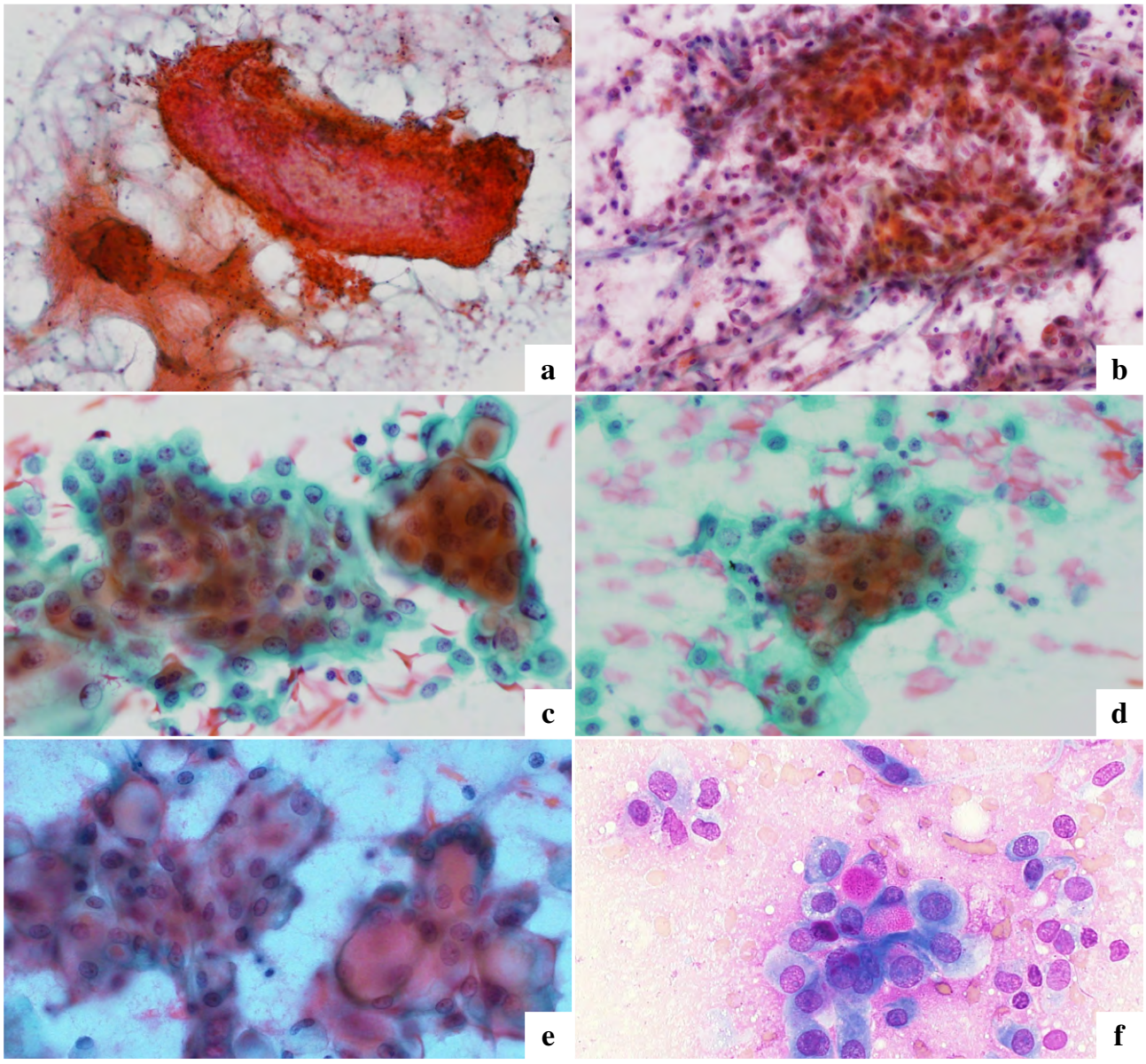

Fig. 2 Tumor cytology.
a：Sheet-like to slightly stacked cell aggregates against a background of hemorrhagic or mucus-like material are noted（Pap. staining, ×20）.
b：Agglomerations seem to be growing around the vascular axis（Pap. staining, ×20）.
c：Foamy to granular cytoplasm are seen, with some cells showing vacuolated acidophilic cytoplasm；the nucleocytoplasmic ratio is low to moderate（Pap. staining, ×40）.
d：The nuclei are round, containing fine granular chromatin and distinct nucleoli（Pap. staining, ×40）.
e：Microcystic to signet ring cell-like aggregates are seen with secretions（Pap. staining, ×40）.
f：Tumor cells with metachromatic secretions are seen（May-Giemsa staining, ×40）.

いた．細胞学的に分泌癌は，細胞質内にジアスターゼ消化PAS陽性の好塩基性チモーゲン顆粒を欠き，異染性粘液様の分泌物がみられる点や，腺房細胞癌と比べ分泌癌は著しい細胞質内空胞がみられる傾向にあることなどが鑑別点に挙がる[4,5]．今回の症例は，分泌癌として従来の報告に矛盾しない典型的な細胞像であったため，腺房細胞癌との鑑別は可能であった．

その他，分泌癌と同じように粘液様分泌物がみられる唾液腺腫瘍には，低悪性度粘表皮癌，多形腺腫，嚢胞腺腫（嚢胞腺癌）などが挙げられる．低悪性度粘表皮癌では，粘液は上皮性の粘液で通常異染性を示さず，また粘液細胞，類表皮細胞（扁平上皮細胞），中間細胞がみられる点も鑑別と

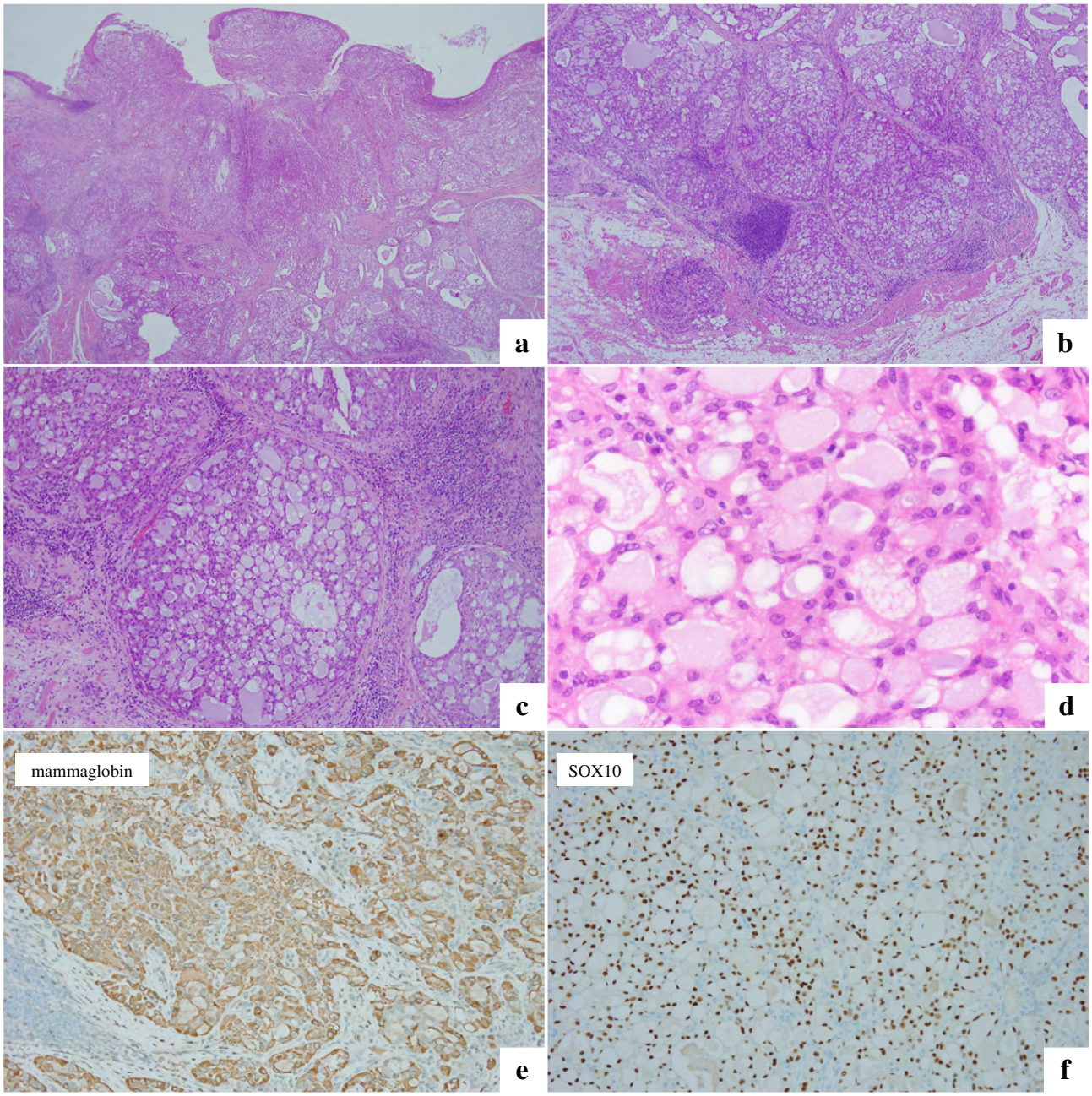

Fig. 3　Tumor histology.
a, b：The tumor shows compressive-infiltrative growth, with invasion of the epidermis and coming close to the muscle layer（H & E staining, ×4）.
c：The tumor cells show foci formation with an atrial lumen and lobular proliferation（H & E staining, ×10）.
d：The tumor shows a weakly acidic secretion-like substance in the microcyst（H & E staining, ×20）.
e, f：Tumor cells showing positive staining for mammaglobin（e）and SOX10（f）（Immunohistochemical staining, ×10）.

なる．典型的な多形腺腫では，メイ・ギムザ染色で分泌癌と同じように異染性を呈する粘液性背景がみられるが，鑑別点として粘液が線維状に出現することが多く，また，結合性の緩い樹枝状の上皮性集団がみられ，辺縁から筋上皮細胞が粘液内にほつれるようにみられることが多い．嚢胞腺腫（嚢胞腺癌）は，背景に泡沫細胞を認め，主に円柱上皮様腫瘍細胞が出現する点で鑑別する[3,5]．また，2017 年第 4 版の WHO 分類で新たに加わった低悪性度唾液腺導管内癌は，嚢胞性病変を呈することから，分泌癌との鑑別が重要である[7]．そして，今回の症例と同じ上口唇に発生する頻度が高い細管状腺腫は，円柱上皮細胞や核のヒモ状，ビーズ状の配列像が認められるといわれており，こちらも

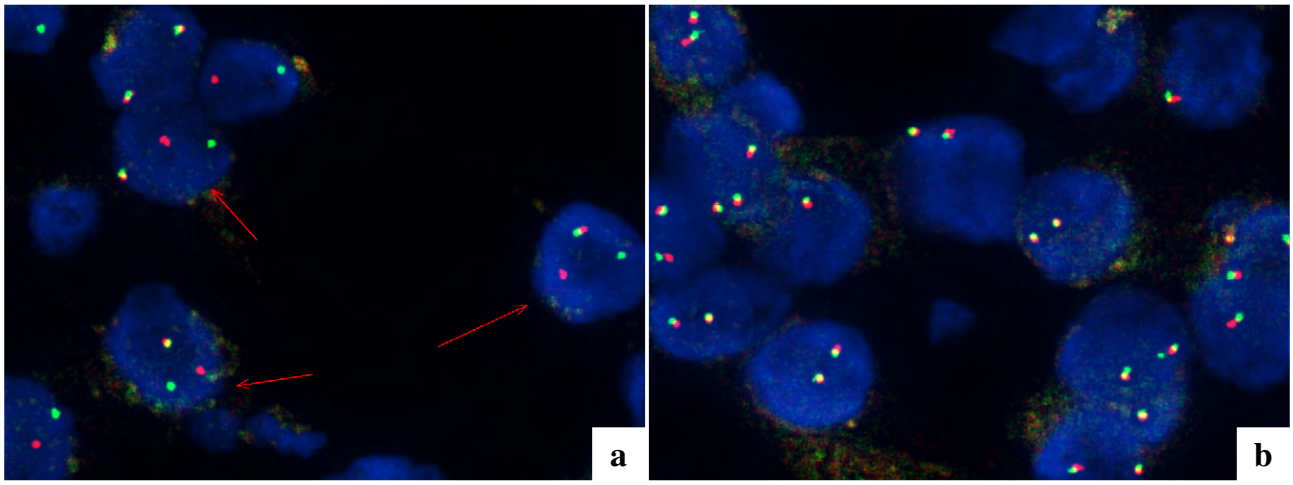

Fig. 4 Fluorescence *in situ* hybridization.
a：On *ETV6* fluorescence *in situ* hybridization（FISH）, secretory carcinomas show fused（yellow）signals and split（red and green）signals, indicative of translocation（arrows）.
b：On *NTRK3* FISH, the secretory carcinoma shows a negative result of FISH for *NTRK3*, as seen by the fused（yellow）signals in all cells.

鑑別可能であると考える[8].

分子遺伝子学的所見では，乳腺の分泌癌と同様に，t（12;15）（p13;q25）転座とその結果としての *ETV6::NTRK3* 融合遺伝子産物が認められるとされている[1]が，近年新しく *ETV6* パートナーとして，*RET*，*MET*，*MAML3* が報告され[9~11]，さらに，*VIM::RET*，*EGFR::SEPT14*，*CTNNA1::ALK* などの新規融合遺伝子を認める症例も報告されている[12~14]．また，pan-Trk 免疫染色は，遺伝子検査と同等の信頼性で *ETV6-NTRK3* 融合体を検出できるという文献もあり[15]，今後遺伝子検査の代替検査や診断困難な症例のスクリーニング検査として普及する可能性がある．本例では，*ETV6* の遺伝子再構成（break apart）がみられたが，*NTRK3* の遺伝子再構成（break apart）はみられなかった．Pan-Trk に対する免疫染色も陰性であった．分泌癌の細胞診断にあたっては遺伝子変異の多様性も念頭におく必要がある．

VII. 結　　語

発生部位と遺伝子融合が比較的まれな分泌癌の 1 例を報告した．分泌癌は細胞像が多彩であるため種々の腫瘍との鑑別が重要である．また診断困難症例においては免疫組織化学染色や遺伝子検索による補助診断が確定診断に有用であるが，本例のように *ETV6::NTRK3* の遺伝子変異がなく，pan-Trk に対する免疫染色が陰性の症例もあることに留意すべきである．

筆者らは，開示すべき利益相反状態はありません．

本論文の要旨は第 63 回日本臨床細胞学会総会（春期大会）（2022 年 6 月，東京）にて発表した．

Abstract

Background：Salivary gland secretory carcinoma（SSC）is defined by its morphological similarity to mammary secretory carcinoma and the presence of the *ETV6-NTRK3* fusion gene, and is, in general, a low-grade salivary gland carcinoma. SSC was newly added to the WHO classification of Head and NeckTumors in 2017.

Case：A female patient in her 80 s was detected 2 years before her visit as having a small mass about 2 cm in size in the mucosa of her right upper lip. Imprint cytology revealed solitary to sheet-like, stacked cell clusters of tumor cells against a background of mucus-like material. The N/C ratio was low and the cytoplasm was foamy to granular, with some cells containing vacuolated and acidophilic cytoplasm. The nuclei were round with slightly fine granular chromatin and distinct nucleoli. May-Giemsa staining showed cells with heterochromatic secretions in the cytoplasm. Histological examination revealed that the tumor was almost completely circumscribed, with slight muscular invasion. The tumor showed a lobulated growth pattern and was composed of cell nests with microcystic structures containing a weakly acidic secretory-like substance. We made the diagnosis of SSC based on the above features and positive immunohistochemical staining of the tumor cells for S-100 protein, mammaglobin and SOX10. Fluorescence *in situ* hybridization（FISH）showed breaking of the *ETV6* gene, but not of the *NTRK3* gene.

Conclusion：SSCs show diverse cytological features, and it is important to distinguish these tumors from various other tumors.

文　　献

1）Skalova, A., Vanecek, T., Sima, R., et al. Mammary analogue secretory carcinoma of salivary glands, containing the ETV6-NTRK3 fusion gene：a hitherto undescribed salivary gland tumor entity. Am J Surg Pathol 2010；34：599-608.

2）Khalele, B. Systematic review of mammary analog secretory carcinoma of salivary glands at 7 years after description. Head Neck 2017；39：1243-1248.

3）新原茉香，内畠由加里，尾田三世・ほか．右耳下腺の分泌癌の 1 例．日臨細胞会誌 2021；60：317-323.

4）樋口佳代子，加藤　拓．唾液腺．青笹克之，金城　満，亀井敏昭・ほか，編．細胞診鑑別アトラス．医歯薬出版，東京，2021．260-261，268-269，272-275.

5）樋口佳代子，浦野　誠．唾液腺細胞診ミラノシステム（日本語版）．金芳堂，京都，2019．79-86，120.

6）Ogawa, M., Yokoo, S., Yamaguchi, T., et al. Diagnosis and treatment of secretory carcinoma arising from the oral minor salivary gland：two case reports. Medicine（Baltimore）2021；100：e28390.

7）Giovacchini, F., Bensi, C., Belli, S., et al. Low-grage intraductal carcinoma of salivary glands：A systematic review of this rare entity. J Oral Biol Craniofac Res 2019；9：96-110.

8）松井英夫，藤田昌宏，北村哲也・ほか．小唾液腺細管状腺腫の 1 例．日臨細胞会誌　2013；52：23-27.

9）Skalova, A., Vanecek, T., Martinek, P., et al. Molecular profiling of mammary analogue secretory carcinoma revealed a subset of tumors harboring a novel ETV6-RET translocation：report of 10 cases. Am J Surg Pathol 2018；42：234-246.

10）Rooper, L. M., Karantanos, T., Ning, Y., et al. Salivary secretory carcinoma with a novel ETV6-MET fusion：expanding the molecular spectrum of a recently described entity. Am J Surg Pathol 2018；42：1121-1126.

11）Guilmette, J., Dias-Santagata, D., Nose, V., et al. Novel gene fusions in secretory carcinoma of the salivary glands：enlarging the ETV6 family. Hum Pathol 2019；83：50-58.

12）Skalova, A., Baneckova, M., Thompson, L. D. R., et al. Expanding the molecular spectrum of secretory carcinoma of salivary glands with a novel VIM-RET fusion. Am J Surg Pathol 2020；44：1295-1307.

13）Black, M., Liu, C. Z., Onozato, M., et al. Concurrent Identification of Novel EGFR-SEPT14 Fusion and ETV6-RET Fusion in Secretory Carcinoma of the Salivary Gland. Am J Surg Pathol 2020；14（3）：817-821.

14）Sasaki, E., Masago, K., Fujita, S., et al. Salivary secretory harboring a novel ALK fusion：expanding the molecular characterizasion of carcinomas beyond the ETV6 gene. Am J Surg Pathol 2020；44：962-969.

15）Bell, D., Ferrarotto, R., Liang, L., et al. Pan-Trk immunohistochemistry reliably identifies ETV6-NTRK3 fusion in secretory carcinoma of the salivary gland. Virchows Archiv 2020；476：295-305.

J. Jpn. Soc. Clin. Cytol. 2024；63(4)：200～206.

症　例

術中腹水細胞診および捺印細胞診の併用で推定しえた，扁平上皮分化をもつ卵巣漿液粘液性境界悪性腫瘍の１例

矢野　亮[1)]　椿谷みさお[2)]　鈴木　智由[2)]　阿部　幸輝[2)]
阿部芙沙子[2)]　鈴木　俊市[2)]　菅原永里奈[2)]　近藤　敏仁[2)]
鶴岡市立荘内病院産婦人科[1)]，同　病理診断部[2)]

背景：卵巣漿液粘液性境界悪性腫瘍（seromucinous borderline tumor：SMBT）は，上皮性境界悪性腫瘍の5～7%に認められる比較的まれな腫瘍である．これまでにSMBTの臨床像，組織像の報告は多くみられるが，細胞像についての報告はきわめて少ない．今回術中腹水細胞診および捺印細胞診よりSMBTを推定しえた一例を経験したため報告する．

症例：59歳，大量腹水を伴う左卵巣腫瘍に対し開腹手術を施行した．術中腹水細胞診では異型扁平上皮細胞，細胞内に液胞を有する粘液性上皮細胞を疑う細胞を認めた．捺印細胞診では豊富な粘液を背景に扁平上皮細胞，軽度の異型を示す粘液性上皮細胞集塊を認め，SMBTと推定した．迅速病理検査では扁平上皮組織や粘液性上皮の乳頭状増殖よりSMBTと診断し，子宮全摘＋両側付属器＋大網切除を行いリンパ節郭清は省略した．永久標本では内膜症組織や，迅速病理像と同様ミュラー管型上皮の増殖を認め，SMBT，FIGO stage ⅠC3と最終診断した．術後2年経過するも再発所見はなく経過観察中である．

結論：SMBTの腹水細胞像と捺印細胞像の併用は，術中診断に有用である．

Key words：Seromucinous borderline tumor，Ascitic cytology，Imprint cytology，Squamous cell differentiation

I.　はじめに

卵巣漿液粘液性腫瘍はミュラー管上皮を模倣する複数の上皮成分が混在する腫瘍で，WHO分類第5版（2020年）では良性と境界悪性に分類されている[1)]．漿液粘液性境界悪性腫瘍（seromucinous borderline tumor：SMBT）は腫瘍細胞が乳頭状に増殖し，微小浸潤を超える間質浸潤を伴わない腫瘍である．30歳代～40歳代の比較的若い年齢に好発し，内膜症関連腫瘍とされている．多くは初期病変で発見され予後は良好である[1～3)]．これまでにSMBTの組織像や臨床像は多数報告されているものの，細胞像についての報告はきわめて少なく，その診断的有用性は定まっていない[4,5)]．今回，多量腹水を契機に発見され，術中の腹水細胞診および捺印細胞診の併用でSMBTを推定しえた一例を経験したので報告する．

II.　症　　例

患　者：59歳，女性，4妊2産．
主　訴：腹部膨満感．

A case of seromucinous borderline tumor with squamous differentiation suspected intraoperatively by a combination of ascitic fluid and imprint cytology
Ryo YANO[1)], M. D., Misao TSUBAKIYA[2)], M. D., Chiyori SUZUKI[2)], C. T., J. S. C., Koki ABE[2)], C. T., I. A. C., Fusako ABE[2)], C. T., I. A. C., Shunichi SUZUKI[2)], C. T., I. A. C., Erina SUGAWARA[2)], C. T., I. A. C., Toshihiro KONDO[2)], C. T., J. S. C.
[1)]Department of Obstetrics and Gynecology, [2)]Department of Diagnostic Pathology, Tsuruoka Municipal Shonai Hospital
論文別刷請求先　〒997-8518 山形県鶴岡市泉町4の20　鶴岡市立荘内病院産婦人科　矢野　亮
2023年11月28日受付
2024年 2 月26日受理

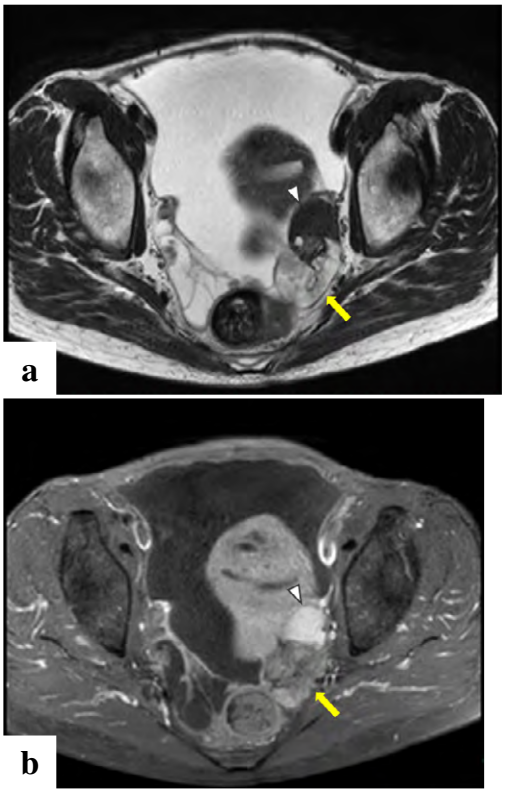

Fig. 1　MRI image.
a：T2-weighted image. b：T1-weighted and fat-suppressed image.
A multifocal tumor lesion measuring 7 cm in diameter is seen in the left adnexal region, with a large amount of ascites. On the ventral part of the tumor, the marked low signal intensity visualized on the T2-weighted image and high signal intensity visualized on the T1-weighted and fat-suppressed images, are suggestive of a hemorrhagic component（arrowhead）. Within the dorsal cyst of the tumor, there is an area with multiple contrast-enhancing cysts and a solid papillary part（arrow）.

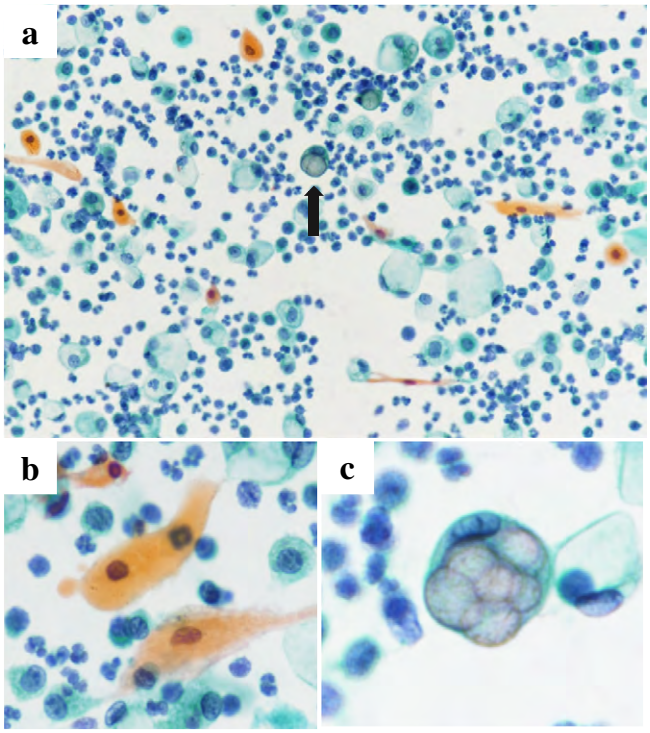

Fig. 2　Findings of intraoperative ascitic fluid cytology.
a：Orange G-stained highly deformed atypical squamous cells of various shapes are seen in a background containing numerous neutrophils and macrophages. A small number of cells contain vacuoles, suggestive of mucinous cells（arrow）（Papanicolaou staining, ×20）.
b：The nuclei are round and small, and the N/C ratio is low, generally containing increased nuclear chromatin, with no nucleoli or one nucleolus（Papanicolaou staining, ×60）.
c：The cells containing some vacuoles have nuclei that are elliptical in shape and pushed to the edge of the cell. The nuclei contain sparse nuclear chromatin, with one nucleolus（Papanicolaou staining, ×60）.

既往歴：特記事項なし．

家族歴：特記事項なし．

現病歴：1 ヵ月前より腹部膨満感が出現し，近医にて多量腹水を認めたため当院内科に紹介となった．腹部造影 CT にて多量腹水と左骨盤に 7 cm 大の造影効果を有する嚢胞性充実性腫瘍を認めた．上部消化管内視鏡検査では異常所見はなく，卵巣腫瘍が疑われ当科紹介となった．骨盤造影 MRI では T2 強調像で著明な低信号，T1 強調像および脂肪抑制像では高信号を示す嚢胞を認め，血液成分が示唆された（Fig. 1 arrowhead）．腫瘍背側には造影効果を有する小嚢胞と充実成分が混在する部位を認めた（Fig. 1 arrow）．子宮頸部，内膜細胞診では異常を認めなかった．腫瘍マーカーは CA125 205 U/m*l*，CA19-9 1949 U/m*l*，CEA 13.2 ng/m*l*，SCC 11.9 ng/m*l* と高値であった．卵巣悪性腫瘍が疑われ，試験的開腹術とし，術中細胞診および迅速病理結果に応じて術式を決定する方針とした．

手術所見：灰白色，粘稠性腹水を多量に認めた．腫瘍は子宮と腸管に強く癒着していた．癒着剥離の際，腫瘍嚢胞部より粘稠なチョコレート様液の流出を認めた．術中腹水細胞診，捺印細胞診にて異型が軽度の扁平上皮細胞や粘液性上皮細胞を認め，SMBT と推定した．迅速病理診断も SMBT の診断であり，術式を子宮全摘出，両側付属器切除，大網切除，腹膜生検とし，リンパ節郭清は省略した．永久標本および免疫組織化学染色により最終的に SMBT，FIGO Stage Ⅰ C3 と診断した．術後 CA125，CA19-9，CEA，

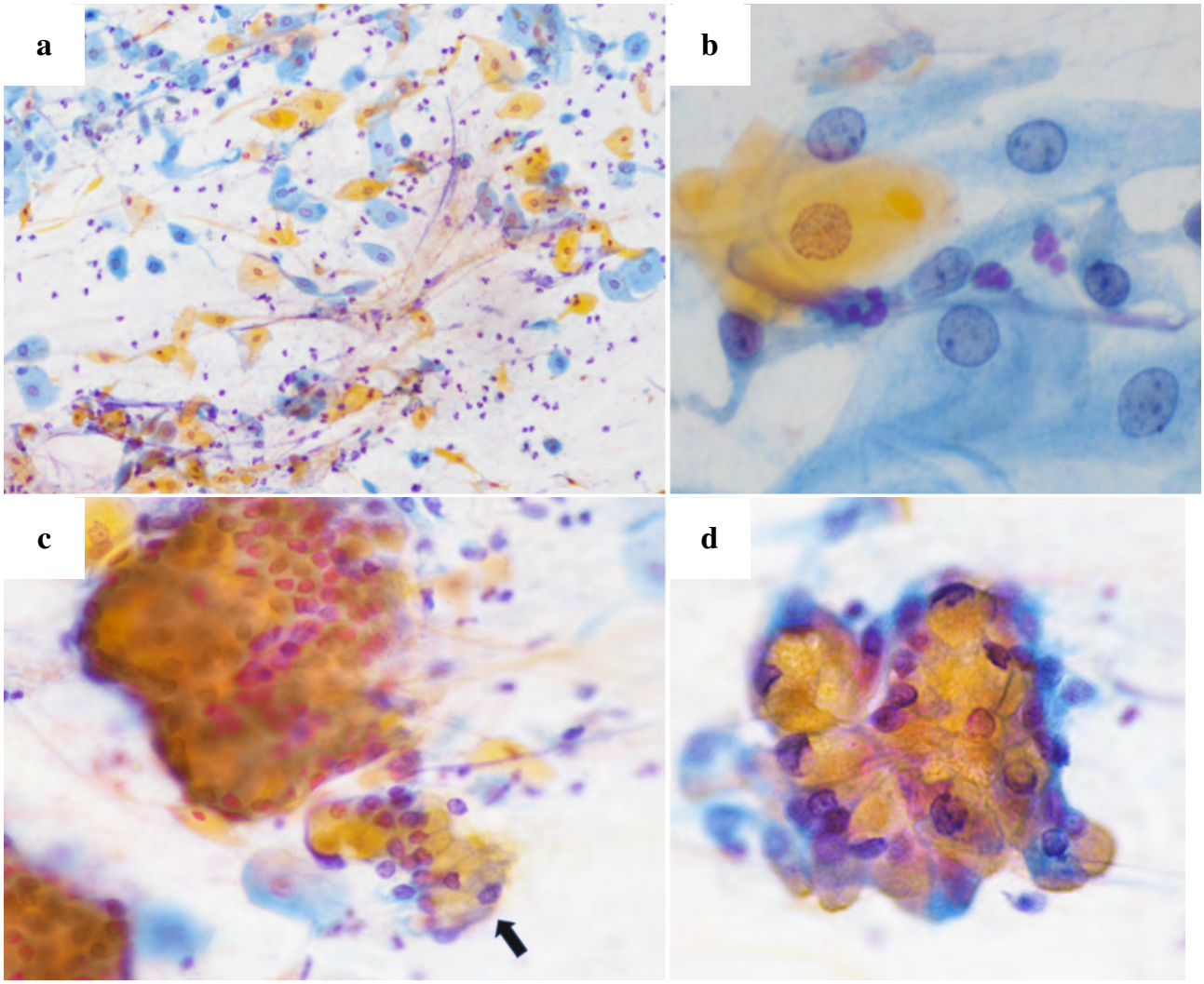

Fig. 3 Intraoperative imprint cytology.
a：Squamous epithelial cells are seen in a background of abundant mucin and numerous neutrophils（Papanicolaou staining, ×20）.
b：Squamous cells showing positive staining for orange-G or light-green staining are seen. The nuclei are round to oval in shape with one to two nucleoli, and contain mildly increased chromatin（Papanicolaou staining, ×60）.
c：A mucinous cell cluster showing a papillary growth pattern and a smaller cluster of mucinous columnar cells（arrow）are seen in the lower part of the Fig.（Papanicolaou staining, ×40）.
d：Another small cluster of mucous cells. The nucleus in each cell is pushed to the edge of the cell. The nuclei are all similar in size, containing mildly increased chromatin（Papanicolaou staining, ×60）.
These cytological findings from imprint cytology are insufficient to suggest a definitive diagnosis of malignancy.

SCC はすべて基準値内に低下し，術後 2 年再発所見はなく経過観察中である．

III. 細胞学的所見

術中腹水細胞診：無数の好中球や組織球などの炎症性細胞を背景に，オレンジ G に染色された形状不整な扁平上皮細胞が孤立散在性に多数認められた（Fig. 2a）．細胞形態は紡錘形，多稜形，オタマジャクシ様，ヘビ様など多様であった．核は小型，円形で，N/C 比は低く，異型は乏しかった（Fig. 2b）．扁平上皮細胞よりもはるかに少数ながら，細胞内に液胞を有し，核が偏在する細胞を認めた（Fig. 2a arrow）．孤在性ないし 2〜3 個の結合性をもって出現しており，粘液性上皮細胞が疑われた．核は円形ないし楕円形で，圧排性に偏在し，核小体を 1〜2 個有していた（Fig. 2c）．

術中捺印細胞診：摘出腫瘍内の充実部切片より捺印した．豊富な粘液成分と多数の好中球を背景に，扁平上皮細

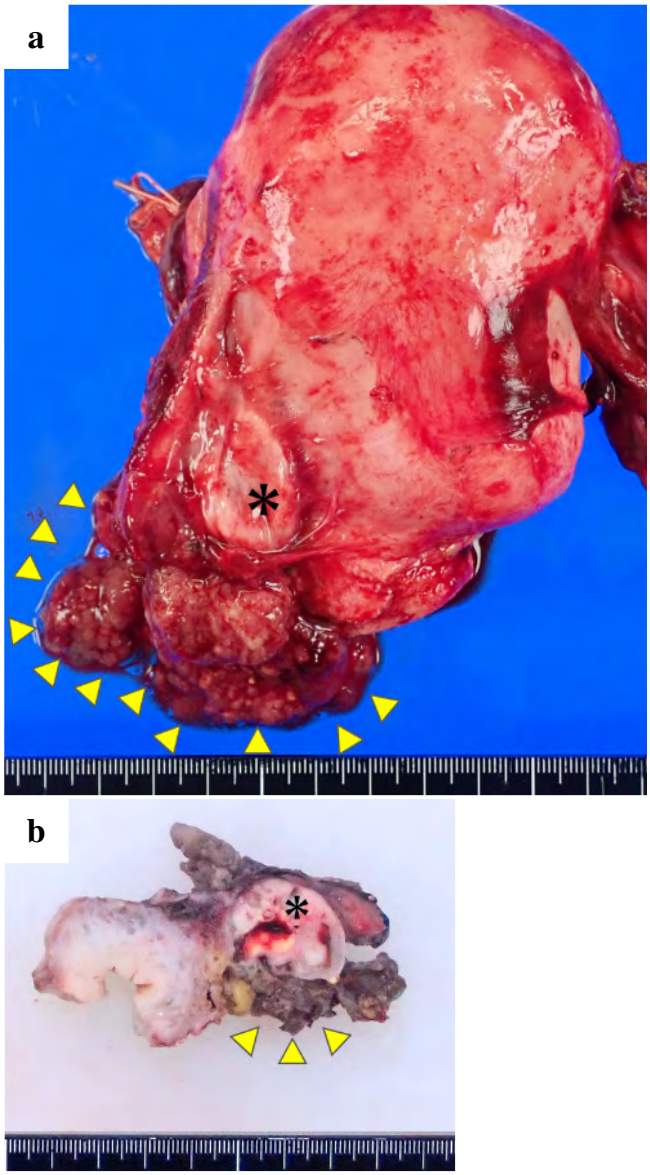

Fig. 4　Gross appearance of the tumor and uterus taken from the dorsal side of the uterus.
a：The adnexal tumor is firmly adherent to the left dorsal surface of the uterus. A cyst is seen on the ventral side of the tumor（asterisk）, and a highly dense papillary growth is seen on the dorsal aspect of the cyst（arrowheads）.
b：Cut surface of the tumor. It shows blood contents in the dorsal cyst（asterisk）. Histopathology confirmed it as an endometriotic cyst. The papillary part of the tumor is seen below the cystic part（arrowheads）.

胞と粘液細胞集塊が集合または散在してみられた（Fig. 3a-c）．扁平上皮細胞はオレンジ G またはライトグリーン好性，あるいは二染色性であり，大部分は円形～多稜形であり腹水細胞よりも変形は目立たなかった．核は円形で N/C 比は小さく，総じて異型に乏しかった（Fig. 3b）．粘液性上皮細胞集塊は個々の細胞内に多量の粘液をもち，乳頭状の増殖を示していた（Fig. 3c）．核は軽度の大小不同，重積性をもち，圧排性に偏在し楕円形であった（Fig. 3d）．これらの上皮細胞はいずれも悪性とするほどの高度の異型は認めず，境界悪性相当と考えられた．腹水中の液胞を有する細胞は，捺印細胞における粘液性上皮細胞と形態的に類似しており，腫瘍由来の細胞と考えられた．内膜症を示唆する術中所見および，これらの細胞学的所見より，主に粘液性上皮組織や扁平上皮組織に分化を示す卵巣境界悪性腫瘍として SMBT と推定した．

IV.　病理学的所見

肉眼所見：子宮の左側に付属器腫瘍が強固に癒着していた．嚢胞病変は手術操作により破綻しており，背側には乳頭状増殖を示す充実性組織を認めた（Fig. 4）．

組織学的所見：迅速病理検査では扁平上皮および粘液性上皮細胞の増殖が隣接，混在し，間質には好中球の密な浸潤がみられた．永久標本では頸管腺に類似した粘液性上皮，卵管上皮に類似した線毛をもつ好酸性上皮，扁平上皮など多彩な上皮組織が混在していた．腫瘍成分の主体は頸管腺に類似した粘液性上皮であり，階層性をもって分岐する乳頭状増殖が顕著にみられた．間質は線維性または浮腫状であり豊富な好中球の浸潤を認めた（Fig. 5a，b）．卵管上皮に類似した細胞の表層には線毛を有するものがみられた（Fig. 5c insert）．扁平上皮の増殖が顕著にみられる部位では，表層の角化細胞が剥がれ落ちる様相を呈しており，腹水中の扁平上皮細胞と類似していた（Fig. 5d insert，e）．内膜症組織の一部では頸管腺粘液細胞を模倣する腫瘍細胞が既存の内膜症組織から移行または置換するように増殖していた（Fig. 5f）．免疫組織化学的検査では，粘液性上皮細胞および扁平上皮細胞で paired box8（PAX8），cytokeratin7（CK7）が陽性，WT-1，cytokeratin20（CK20），CDX2 が陰性であった．これらの所見は腫瘍細胞がミュラー管由来であることを示しており，SMBT を支持する結果であった．

V.　考　　察

SMBT は旧 WHO 分類第 3 版（2003 年）における内頸部様粘液性境界悪性腫瘍に相当するもので，ミュラー管系上皮を模倣する複数の上皮細胞が乳頭状増殖を構築し，微小浸潤を超える間質浸潤を伴わない腫瘍と定義されている[1]．漿液粘液性腫瘍という名称は，上皮性卵巣腫瘍の独立した疾患概念の名称であり，WHO 分類第 4 版（2014 年）で初めて採用され，他の上皮性卵巣腫瘍と同様，良性，境界悪性，悪性に分類されていた[2]．現在の WHO 分類第 5 版

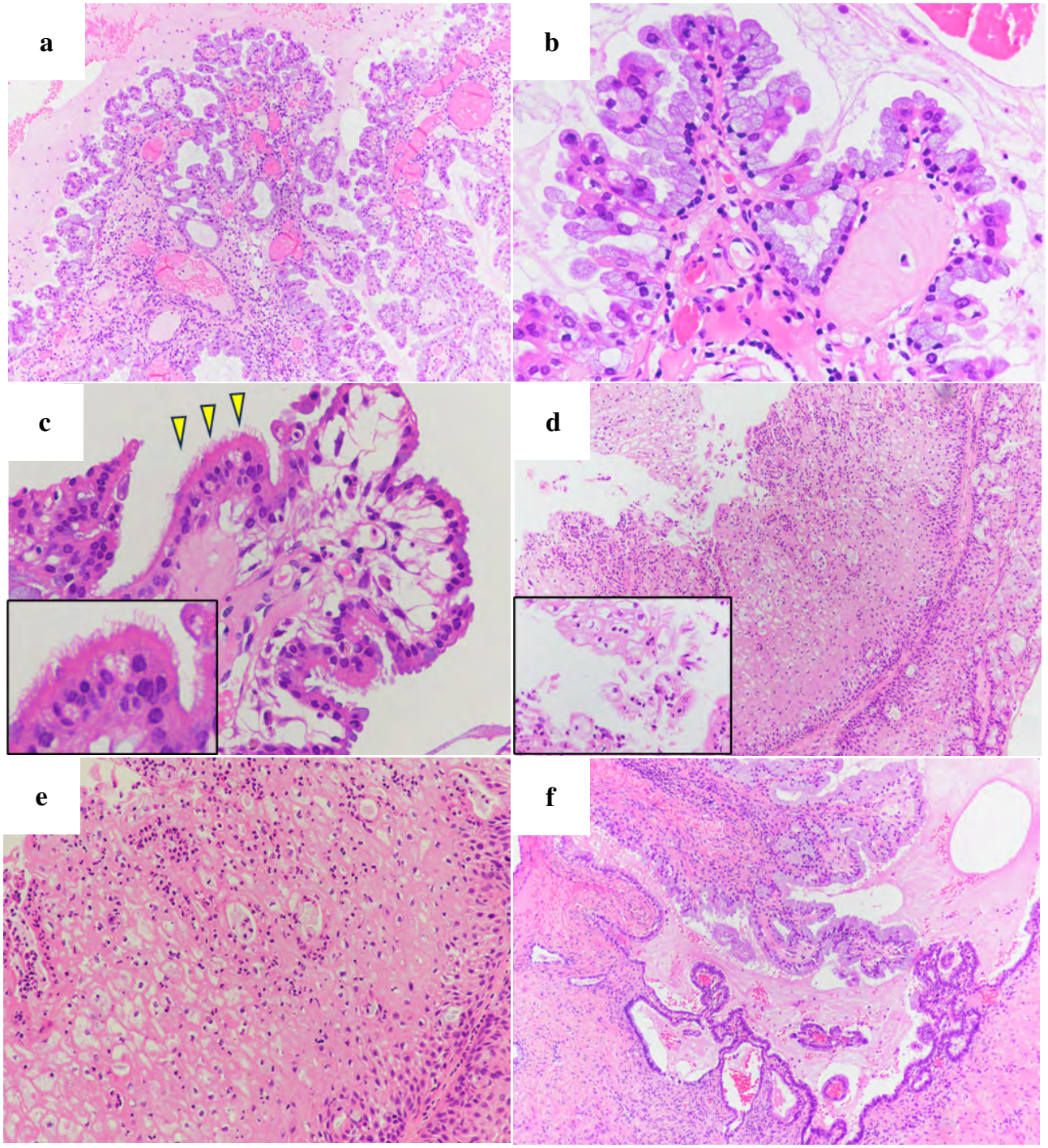

Fig. 5 Histological findings.
a：The tumor shows a papillary growth pattern with hierarchical branching and the stroma shows dense neutrophilic infiltration (HE staining, ×10).
b：The tumor cells are mucin-rich, resembling cervical mucinous cells (HE staining, ×40).
c：Eosinophilic ciliated cells (arrowheads) are seen with edematous stromal tissue (HE staining, ×40). Insert：ciliated cells (HE staining, ×60).
d：Squamous cell proliferation (HE staining, ×10). Insert：The epithelial cells near the surface layer are infiltrated with neutrophils and cells of various shapes detached from the surface of the epithelium (HE staining, ×40).
e：High-magnification view of the squamous cell proliferation with neutrophilic infiltration (HE staining, ×40).
f：Endometriotic tissue in the cyst of the tumor. Mucinous epithelial layer growing as if to replace the preexisting endometriosis (HE staining, ×10).

（2020 年）では，免疫組織化学的表現型，遺伝子解析などの蓄積により，漿液粘液性癌は粘液性分化を示す類内膜癌に位置づけられ，その名称は削除された．このようにSMBT は名称や定義に変遷を重ねてきた経緯がある[1,6,7]．SMBT は上皮性境界悪性卵巣腫瘍の 5～7%にみられる比較的まれな腫瘍で，30 歳代～40 歳代の比較的若い年齢に発症し，約 40%が両側性である．単房性嚢胞性病変の内腔に乳頭状の増殖を示す[1,3,7,8]．多くは初期病変で発見され，90%は stage Ⅰであり予後は良好との報告が多い[3]．近年の分子学的検索により SMBT には癌抑制遺伝子である AT-rich interaction dominant 1A 変異が多く認められ，内膜症関連腫瘍であると考えられている[9]．

SMBT の組織像は，頸管腺型上皮や線毛を有する卵管型上皮を主体とし，ミュラー管系の多彩な上皮成分が種々の割合で混在する．粘液を有する頸管腺型上皮が最も基本的な上皮成分であり，幅広い線維性，浮腫性間質を有し，階層性乳頭状構築を示す．線毛を有し卵管上皮を模倣するものや類内膜細胞，明細胞，まれに扁平上皮細胞などが認められ，ときにそれらが主要な上皮成分を構築する[1~3,10]．また多数の好中球が間質，上皮内に浸潤性に認められることも特徴である．

SMBT の細胞像についての報告はきわめて少なく[4,5]，腹水細胞像については Kai らの報告のみであった．Kai らは SMBT 2 例における腹水細胞所見として，反応性中皮細胞に類似した核異型の弱い細胞や，弱い結合性を有する細胞塊，胞体をもつ粘液産生を示唆する細胞の存在などを挙げている[5]．本例においては，胞体を有する粘液産生を示唆する細胞が共通点として挙げられた．Kai らはさらに反応性中皮細胞と腫瘍細胞の鑑別のため，術中にセルブロック法や免疫染色，粘液染色にて腫瘍由来の粘液産生細胞であることを証明し，診断に有用であったと報告している．本例では捺印細胞診により多量の粘液を背景にした粘液性上皮細胞の乳頭状集塊が検出されたため，腫瘍内の粘液性上皮の存在を推定することが可能であった．捺印細胞診は比較的簡便であり，広い範囲から直接腫瘍細胞を採取できるため，多彩な組織像をもつ SMBT においては術中診断に有用であると考えられた．本例に最も特徴的な所見は，腹水中に多数の異型扁平上皮細胞が認められた点である．SMBT 症例において腹水中に扁平上皮細胞が検出された症例報告は，検索した限りでは Nagai らが報告した SMBT の特殊型として位置づけられる，mixed-epithelial papillary cystadenoma of borderline malignancy of mullerian type with squamous overgrowth 4 例のうち，Ⅰ期とⅣ期の 2 例のみであった[10]．SMBT の進行例や本例のように多量の腹水を呈する症例では腹水中に扁平上皮細胞が検出される可能性があり，腹水細胞診にて扁平上皮細胞を認めた場合は SMBT を念頭におく必要がある．扁平上皮分化を示す類内膜腫瘍やブレンナー腫瘍が鑑別に挙げられるが，いずれも個々の腫瘍細胞像，異型の程度，内膜症の背景など総合的に判断する必要がある．本例では術前に悪性腫瘍を疑っていたが，術中に腹水および捺印細胞診の併用で SMBT と推定され，術式決定に寄与したことは臨床的に意義が大きいと考えられた．現時点では症例数が限られており，SMBT の腹水細胞像や捺印細胞像の意義については明らかではないが，特に扁平上皮への分化が顕著な例では有用となることを強調したい．

VI. 結　　語

SMBT の腹水細胞診と捺印細胞診の併用は，術中の推定診断に有用である．

筆者らに，開示すべき利益相反状態はありません．

謝辞　細胞・病理組織診断でご指導をいただいた，山形大学医学部病理学講座名誉教授　本山悌一先生に深謝致します．

Abstract

Background：Seromucinous borderline tumor（SMBT）is a rare tumor that accounts for 5-7% of all borderline epithelial malignancies. Although there have been numerous reports on the clinical and histological characteristics of SMBTs, there are very few reports on the cytological features of these tumors. Herein, we report a case of SMBT that was suspected from the results of intraoperative ascitic fluid and tumor imprint cytology.

Case：A 59-year-old woman with a left ovarian tumor and massive ascites underwent laparotomy. Intraoperative ascitic fluid cytology showed many scattered atypical squamous cells and few cells containing vacuoles in the cytoplasm. Additional intraoperative tumor imprint cytology revealed squamous cells and clusters of mildly atypical mucinous cells in a background of abundant mucus. None of the cells showed a sufficient degree of atypia to allow a definitive diagnosis of carcinoma. Based on these cytological findings, we suspected SMBT. Intraoperative histopathological examination of frozen sections showed squamous epithelial tissue, papillary proliferation of mucinous gland epithelium, and neutrophilic infiltration of the stroma. We performed total hysterectomy, bilateral adnexectomy, omentectomy as radical surgery, with peritoneal biopsy. Permanent specimens showed endometriotic tissue within the cyst of the tumor and a variety of Mullerian epithelial tissues, similar to the intraoperative frozen sections. Based on these findings, we made a final diagnosis of SMBT, FIGO stage Ⅰ C3. The patient is currently under follow-up with no evidence of recurrence at two years after the surgery.

Conclusion：The combination of ascitic fluid cytology and imprint cytology is useful for intraoperative diagnosis of SMBTs.

文　献

1）Kobel, M. Tumors of the ovary. WHO Classification of Female Genital Tumors. 5th, ed. The WHO Classification of Tumors Editorial Board. International Agency for Research on Cancer（IARC）, Lyon, 2020. 68-70.

2）Kobel, M. Tumors of the ovary. WHO Classification of Tumors of Female Reproductive Organs. 4th, ed. International Agency for Research on Cancer（IARC）, Lyon, 2014. 38-40.

3）Shappell, H. W., Riopel, M. A., Smith, Sehdev, A. E., et al. Diagnostic criteria and behavior of ovarian seromucinous（endocervical-type mucinous and mixed cell-type）tumors：Atypical proliferative（borderline）tumors, intraepithelial, microinvasive, and invasive carcinomas. Am J Surg Pathol 2002；26：1529-1541.

4）Hayashi, H., Taniguchi, S., Kurihara, S., et al. Pelvic recurrence of an ovarian seromucinous borderline tumor detected by vaginal cytology：A case report and review of the literature. Diagn Cytopathol 2016；44：912-916.

5）Kai, K., Hashiguchi, M., Kurihara, M., et al. Cytological appearances of ovarian seromucinous borderline tumor in ascites：Presentation of 2 cases. Acta Cytol 2021；65：440-447.

6）Nagamine, M., Mikami, Y. Ovarian seromucinous tumors：Pathogenesis, morphologic spectrum, and clinical issues. Diagnostics 2020；10：77.　http://doi.org/10.3390/diagnostics10020077（2023.10.31）

7）Kurman, R. J., Shih, IeM. Seromucinous tumors of the ovary. What's in a name? Int J Gynecol Pathol 2016；35：78-81.

8）Mcluggage, W. G. Ovarian borderline tumours a review with comparison of serous and mucinous types. Diagn Histopathol 2014；10：333-350.

9）Wu, C. H., Mao, T. L., Russell, V., et al. Endocervival-type mutinous borderline tumors are related to endometriosis tumors based on mutation and loss of exp of ARID1A. Int J Gynecol Pathol 2012；31：297-303.

10）Nagai, Y., Kishimoto, T., Nikaido, T., et al. Squamous predominance in mixed-epithelial papillary cystadenomas of ovarian borderline malignancy of mullerian type arising in endometriosis cysts：A study of four cases. Am J Surg Pathol 2003；27：242-247.

公益社団法人日本臨床細胞学会雑誌投稿規定

1．投稿資格

筆頭著者及び投稿者は日本臨床細胞学会会員に限る．なお，編集委員会で認められた場合に限り，筆頭著者及び投稿者が会員以外であることが容認される．

2．掲載論文

1）論文の種別は総説，原著，調査報告，症例報告，特集，短報，編集者への手紙（Letter to the Editor），読者の声である．（依頼原稿については後述）

2）投稿論文は臨床細胞学の進歩に寄与しうるもので，他誌に発表されていないものに限る（10 章にて詳述）．

3）論文作成に際しては，プライバシー保護の観点も含め，ヘルシンキ宣言（ヒトにおける biomedical 研究に携わる医師のための勧告）ならびに「人を対象とする生命科学・医学系研究に関する倫理指針」（文部科学省，厚生労働省，経済産業省（令和 3 年 3 月 23 日，令和 4 年 3 月 10 日一部改正，令和 5 年 3 月 27 日一部改正）https://www.mhlw.go.jp/content/001077424.pdf）が遵守されていること．

※これらの指針は，学会誌各年 1 号に記載．

通常の診療以外の目的を有する場合は「人を対象とする生命科学・医学系研究に関する倫理指針」の規定する「研究」に該当することから，「人を対象とする生命科学・医学系研究に関する倫理指針」に基づき執筆者の属する施設での倫理委員会の承認番号を本文中に明記すること（承認番号：XXX などと記載）．9 例までのケース・シリーズの記述的研究は，原則として症例報告と同様に扱う．ただし，対象群と比較研究や通常の診療行為を超えるもの等は「研究」の範疇に含まれる．報告の内容によっては，対象患者の同意を得るもしくは倫理委員会の承認を受けてオプトアウトの機会を提供するなどの対応が必要となる．

4）論文の著作権は本学会に帰属し，著者は当学会による電子公開を承諾するものとする．セルフ・アーカイブ（自身のホームページ，所属機関のリポジトリなど）においては表題，所属，著者名，内容要旨の公開は学会誌の発行の後に認められる．

5）論文投稿に際し，著者全員の利益相反自己申告書（様式 2）を添付すること．なお，書式は http://www.jscc.or.jp/coi/からダウンロードして用い，署名欄には自署する．この様式 2 に記載した利益相反の内容は論文末尾，文献の直前の場所に記される．規定された利益相反状態がない場合は，同部分に，「筆者らに，開示すべき利益相反状態はありません．」などの文言を入れる．

3．投稿形式

1）電子投稿とする．

2）電子投稿の際には，以下のサイトからアクセスする．
https://www.editorialmanager.com/jjscc/

4．執筆要項

1）文章と文体

（1）用語は和文または英文とする．

（2）平仮名，常用漢字，現代仮名づかいを用いる．ただし，固有名詞や一般に用いられている学術用語はその限りではない．

（3）度量衡単位は cm，mm，μm，cm^2，m*l*，*l*，g，mg など CGS 単位を用いる．

（4）外国人名，適当な和名のない薬品名，器具及び機械名，または疾患名，学術的表現，科学用語については原語を用いる．大文字は固有名詞及びドイツ語の名詞の頭文字に限る．英文での投稿原稿の場合も和文の場合に準ずる．

（5）医学用語は日本臨床細胞学会編集の「細胞診用語解説集」（http://jscc.or.jp/wp-content/uploads/2015/05/kaisetsu.pdf）に準拠すること．また，その略語を用いても良いが，はじめに完全な用語を書き，以下に略語を用いることを明らかにする．

2）原稿の書き方

本誌電子投稿サイトの指示に従う（https://www.editorialmanager.com/jjscc/）．

3）電子ファイル

以下の電子ファイル形式を推奨する．

表題ページ，本文，図，表の説明（Figure legend），参考文献：Word，RTF，TXT

図：TIFF，JPEG，PDF

表：Excel

なお，図（写真を含む）の解像度は，雑誌掲載サイズで 300dpi 以上が目安である．

4）総説・原著・調査報告・症例報告・短報論文の様式

(1) 構成

タイトルページ，内容要旨，索引用語(key words)，本文，利益相反状態の記載（様式2の内容は論文末尾に添付する)，英文要旨，文献，図及び表の説明，図，表の順とする．原稿には通し頁番号をふる．タイトルページ（1枚目）には，当該論文における修正稿回数（初回，修正1など)，論文の種別（原著，症例報告，短報など)，和文の表題（50字以内)，著者名，所属のほかに論文別刷請求先，著作権の移譲と早期公開に対する同意を明記する．

2枚目には内容要旨，索引用語を記載する．本文は内容要旨とは別に始める．

(2) 著者

著者名は直接研究に携わった者のみに限定する．著者数は以下のとおりとし，それ以外の関係者は本文末に謝辞として表記されたい．

原著：12名以内
調査報告：10名以内
症例報告：10名以内
短報：6名以内
編集者への手紙：6名以内
総説：1名を原則とする

(3) 内容要旨

編集者への手紙を除いて500字以内（短報は300字以内）にまとめ，以下のような小見出しをつける．

原著と調査報告：目的，方法，成績，結論
症例報告：背景，症例，結論
短報：原著または症例報告に準ずる
総説と特集：論文の内容に応じて適宜設定

(4) 索引用語

論文の内容を暗示する英語の単語（Key words）を5語以内で表示する．原則として，第1語は対象，第2語は方法，第3語以下は内容を暗示する単語とする．

key words 例：
胆嚢穿刺吸引細胞診―胆嚢癌4例の細胞像と組織像―
Gallbladder，Aspiration，Cancer，Morphology
肝細胞癌についての1考察
Hepatocellular carcinoma，Morphology，Review
喀痰中に卵巣明細胞腺癌細胞が見出されたまれな1例
Clear cell adenocarcinoma，Cytology，Sputum，Metastasis，Case report

(5) 本文及び枚数制限

a．原著・総説・調査報告
本文，文献を含め10,000字以内（おおむねA4判20頁程度）とする．
表は，10枚以内とする．
図（写真を含む）の枚数に制限はないが，必要最小限の枚数とする．

b．症例報告
本文，文献を含め6,000字以内（おおむねA4判12頁程度）とする．
表は，5枚以内とする．
図（写真を含む）に制限はないが，必要最小限の枚数とする．

c．短報
文字数を3000字以内とする．
図は4枚以内，表は計1枚までとする．

d．編集者への手紙
本誌に掲載された論文に関する手紙形式の短い論文（追加検討，著者への質問，論文に関連する問題提起など）を，編集者への手紙の形で受け付ける．見出し等の形式は定めない．図は2枚以内，引用文献は6編以内，著者は6名以内，要旨は不要，刷り上がりは概ね2ページ以内とする．

(6) 英文要旨

本文とは別紙に，表題の英訳及びローマ字つづりの著者名，所属の英文名，及び要旨内容を記す．

著者名のあとに，以下の略号を用いてそれぞれの称号あるいは資格を付記する．

医師：M.D., M.D., M.I.A.C. あるいはM.D., F.I.A.C.
歯科医師：D. D. S. とし，それ以外の称号あるいは資格は医師と同様に付記する．
臨床検査技師：M. T., C. T., J. S. C., C. T., I. A. C., C. T., C. M. I. A. C., C. T., C. F. I. A. C. などを記載する．

要旨内容は英語で250語以内（ただし表題，著者名，所属名は除く）とし，以下のような小見出しをつけてまとめる．

原著と調査報告：Objective, Study Design, Results, Conclusion
症例報告：Background，Case（またはCases)，Conclusion
総説：論文の内容に応じて適宜設定
短報：小見出しをつけずに100語以内にまとめる

(7) 文献

a．主要のものに限る．
原著・特集・調査報告：30編以内
症例報告：15編以内

短報：10 編以内
編集者への手紙：6 編以内
総説：特に編数の制限を定めない

b．引用順に並べ，本文中に肩付き番号を付す．

c．文献表記はバンクーバー・スタイルとし，誌名略記について和文文献は医学中央雑誌刊行会，英文文献は Index Medicus に準ずる．参考として以下に例を記載する．

【雑誌の場合】

著者名（和名はフルネームで，欧文名は姓のみをフルスペル，その他はイニシャルのみで 3 名まで表記し，3 名をこえる場合はその後を“・ほか”，“et al”と略記する）．表題（フルタイトルを記載）．雑誌名 発行年（西暦）；巻：頁－頁．（電子版のみ公開の時点及び doi のみの文献では，doi でも良い）

【単行本の場合】

著者名．表題．出版社名，出版社所在都市名，発行年（西暦）．

なお，引用が単行本の一部である場合には表題の次に編者名，単行本の表題を記し，出版社名，出版社所在都市名，発行年，頁－頁．

(8) 図（写真を含む）・表

a．図，表及びそれらの説明（legend）に用いる文字は英文で作成する．図，表は Fig.1，Table 1 などのようにそれぞれの番号をつけ，簡単な英文のタイトルと説明を付記する．

b．本文中には図，表の挿入すべき位置を明示する．

c．顕微鏡写真には倍率を付する．光顕写真（細胞像，組織像）の倍率は撮影時の対物レンズ倍率を用いるが，写真へのスケールの挿入が好ましい．電顕写真については撮影時の倍率を表示するか，または写真にスケールを入れる．

d．他者の著作物の図表を論文中で使用する場合は，著作権者より投稿論文を電子公開することを含めた許諾が必要で，これを証明する書類を添付する．

5）特集論文の様式

一つのテーマのもとに数編の論文（原著ないし総説）から構成される．特集企画者は，特集全体の表題（和文及び英文）及び特集の趣旨（前書きに相当）を 1,200 字以内にまとめる．原稿の体裁は原著・総説に準じる．

6）読者の声

以上の学術論文に該当しないもので，本誌掲載論文に関する意見，本学会の運営や活動に関する意見，臨床細胞学に関する意見を掲載する．ただし，他に発表されていないものに限る．投稿は以下の所定の書式・手順による．

(1) 表題は和文50字以内とする．表題に相当する英文も添える．改行して本文を記述する．
末尾に著者名（資格も付記），所属施設名，同住所の和文及び英文を各々別行に記す．著者は 1 名を原則とする．文献は文末に含めることができるが，表・写真・図を用いることはできない．これらの全てを 1,000 字以内（A4 判 2 頁以内）にまとめる．

(2) 掲載の可否は編集委員会にて決定する．なお，投稿内容に関連して当事者ないし第三者の意見の併載が必要であると本委員会が認めた場合には，本委員会より該当者に執筆を依頼し，併列して編集することがある．

7）英文投稿の場合

A4 判縦にダブルスペースで和文論文について記載した各種論文の分量（おおむねのページ数）を目安とする．

和文要旨を付し，図・表その他は和文の場合に準ずる．

8）英文校正証明書

投稿時，著者は和文論文の英語部分，英文論文の全文について英文校正を終了し，校正証明書の添付を要す．

5. 別　　刷

別刷を希望するときは，校正時に部数を明記して申し込む．

6. 論文の審査

投稿論文は編集委員会での審査により採否を決定し，その結果を筆頭著者に通知する．審査にあたっては査読制をとる．原稿の組体裁，割付は編集委員会に一任する．

7. 校　　正

著者校正は原則として初校において行う．出版社から送付された校正は，必ず 3 日以内に返送する．校正担当者が筆頭著者以外の時は，校正の責任者と送り先を投稿時に明記する．校正では間違いを訂正する程度とし，原稿にない加筆や訂正は行えない．

8. 掲 載 料

出来上がり 4 頁までを無料とし，超過頁の掲載料は著者負担とする．白黒写真製版代及びカラー写真，邦文論文の英文校正料は学会負担とし，別刷代については半額免除とする．英文論文の場合は，英文校正料は学会負担とし，図版費を含めて掲載料を免除し，別刷代の半額を免除する．

9. 依頼原稿

依頼原稿は，総説または原著の形式とし，査読を必要と

せず，著者校正を行う．依頼原稿の著者は，日本臨床細胞学会会員に限らない．図・表に関しては，和文での作成を許容する．また掲載料に関しては全額免除とする．依頼原稿の形式は，原則として自由であるが，おおよそ総説または原著の形式とし，編集の観点から編集委員会が形式の変更を執筆者に依頼する場合がある．

10. 二重投稿の取り扱いについて

二重投稿の定義に関しては，日本臨床細胞学会としてはInternational Committee of Medical Journal Editors（ICMJE）[1]が提唱する基準を参考にし，査読の時点で違反が認められた場合，本誌への採用を行わない．また，既に掲載された論文が二重投稿であることが判明した場合は，その旨の警告を本誌及びホームページに掲載し公開する．具体的には，以下の場合を二重投稿と判断する．

1．既に同一言語で他誌に発表されたか，あるいは他誌に投稿中の論文と内容が同じとみなされた場合
2．本誌に投稿された論文の図表等の一部が既に他誌に発表されているにもかかわらず，既報の論文を引用していない場合
3．言語を問わず，既報の論文を故意に引用していない場合

ただし，以下の場合は二重投稿とみなさない．

1）政府が命じた調査や，国民の健康衛生上早急に公表されねばならない情報で，公的機関や他の学協会から掲載を依頼され，編集委員会（委員長）が認めたもの
2）学会発表の抄録あるいはポスターとして発表されたもの（本文中にその旨を記入．例：本論文の要旨は第○回○○学会にて発表した．）
3）極めて限定された読者を対象とした刊行物（例えば院内ニュースレターなど）に掲載された論文
4）ICMJE[1]が是認している，いわゆる二次出版（secondary publication）にあたるもの．

なお，投稿者は以下の事項に留意する．

・著者は論文投稿に際し，論文の一部が他誌に掲載予定あるいは掲載されている場合は，そのコピーを投稿論文とともに提出し，査読を受けること．
・査読委員は査読に際して二重投稿と考えられる論文を発見した場合，速やかに編集委員会（委員長）に報告すること．
・本学会員は本誌への投稿のみならず，他誌に投稿される場合も，二重投稿にならないよう留意すること．

参考文献

1. International Committee of Medical Journal Editors. Uniform Requirements for Manuscripts Submitted to Biomedical Journals: Overlapping Publications. http://www.icmje.org/icmje-recommendations.pdf（accessed on May 8, 2020）

11. 本規定の改定

投稿規定の改訂は，編集委員会にて決定し，本学会理事会の承認を得る．

1992 年 6 月一部改定
1994 年 6 月一部改定
1997 年 6 月一部改定
1999 年 6 月一部改定
2009 年 5 月一部改定
2009 年 6 月一部改定
2009 年 11 月一部改定
2010 年 4 月一部改定
2010 年 9 月一部改定
2011 年 3 月一部改定
2011 年 8 月一部改定
2012 年 4 月一部改定
2014 年 5 月一部改定
2018 年 11 月 17 日一部改定
2019 年 3 月 23 日一部改定
2019 年 9 月 24 日一部改定
2020 年 11 月 21 日一部改定（二重投稿に関する規定追加，等）
2021 年 4 月 17 日一部改定
2022 年 2 月 12 日一部改定

添付 1　Acta Cytologica への投稿について

投稿規定は www.karger.com/acy に明記されていますのでこれに従って下さい．従来は国内での査読を行っていましたが，直接投稿していただくことになりました．

添付 2　以下の 2 項目は毎年の 1 号に掲載する．

・ヘルシンキ宣言
・人を対象とする生命科学・医学系研究に関する倫理指針 URL（https://www.mhlw.go.jp/content/001077424.pdf）

1962 年本誌発刊
2003 年 7 月 30 日本規定制定
2004 年 12 月 28 日全部改正
2008 年 7 月 31 日全部改正
2020 年 11 月 21 日一部改定

NOTICE TO CONTRIBUTORS

1. Authorial responsibility：

The first author and the corresponding author of this journal must be members of the Japanese Society of Clinical Cytology. In case of editorial committee's permission, they can be non-members of the society.

2. Categories of articles：

1）The categories of articles which can be submitted in this journal are *review articles, original articles, investigation reports, case reports, special articles, brief notes, letter to the editor,* and *reader's voices*（*requested articles* will be mentioned later）.

2）The submitted articles should contribute to the advancement of clinical cytology and must be submitted exclusively to this journal.

3）Authors must observe the Declaration of Helsinki（recommendations for physicians conducting biomedical studies in humans）and the Ethical Guidelines for Medical and Biological Research Involving Human Subjects（Ministry of Education, Culture, Sports, Science and Technology, Ministry of Health, Labour and Welfare, Ministry of Economy, Trade and Industry, Only Japanese text available）, including privacy protection.

＊These guidelines appear in the first issue in every year of this journal.

4）Copyright for articles published in this journal will be transferred to the Japanese Society of Clinical Cytology, and the authors must agree that the articles will be published electronically by the Society. The authors are permitted to post the title, affiliations, authors' names and the abstract of their article on a personal website or an institutional repository, after publication.

5）All authors will be required to complete a conflict of interest disclosure form as a part of the initial manuscript submission process. The form should be downloaded from http://www.jscc.or.jp/coi/ and should be signed by each author. The corresponding author is responsible for obtaining completed forms from all authors of the manuscript. The form can be downloaded from http://www.jscc.or.jp/coi/. The statement has to be listed at the end of the text.

3. Submission style：

1）Manuscripts should be submitted electronically.

2）For initial submission, please access the site below.（https://www.editorialmanager.com/jjscc/）

4. Instructions for manuscripts：

1）**Text and writing style**

（1）Manuscript is to be written in Japanese or English.

（2）Manuscript written in English doesn't need a Japanese abstract.

（3）Weights and measures are expressed in CGS units（cm, mm, μm, cm^2, m*l*, *l*, g, mg, etc.）.

（4）Names of non-Japanese individuals, drugs, instruments / machines, or diseases that have no proper Japanese terms, academic expressions and scientific terms are to be written in the original language. Capital letters should be used only for proper nouns and the first letter of German nouns. English manuscripts should be prepared essentially in the same manner as Japanese manuscripts.

（5）Medical terms should be in accordance with the "Saibou-shinn yougo kaisetsu-syu（Handbook of cytological terminology）" edited by the Japanese Society of Clinical Cytology. Abbreviations of medical terms may be used, but the terms should be spelled out in full at their first occurrence in the text and the use of abbreviations is to be mentioned.

2）**Manuscript preparation**

Manuscripts are to be prepared in accordance with the web site（https://www.editorialmanager.com/jjscc/）.

3）**Electronic files**

The following electronic file formats are recommended. Word, RTF, and TXT are recommended for text, and legends；TIFF, JPEG, and PDF are recommended for Figures；Excel are recommended for Tables.

A minimum resolution of 300 dpi size is required for figures for publication.

4）Style of *review articles, original articles, investigation reports, case reports* and *brief notes.*

（1）Manuscript format

The parts of the manuscript are to be presented in the following order：Title page, abstract, key words, text, conflict of interest disclosure statement, English abstract, references, legends, figures and tables. The pages of the manuscript should be numbered consecutively. Title page should contain the number of revisions（initial submission, first revision, etc.), the category of paper（*original article, case report, brief note,* etc.), Japanese title（not exceeding 50 characters), name（s）of author（s), authors' affiliations, address for reprint requests, and agreement of copyright transfer and early publication must be clearly written on the title page（the first page).

The abstract and key words are to be written on the second page. There should be a separation between the abstract and the start of the text.

(2) Authors

Authors will be limited to persons directly involved in the research. The number of authors is to be as follows, and other persons involved should be mentioned in the *Acknowledgments* section at the end of the paper.

Original articles：no more than 12
Investigation reports：no more than 10
Case reports：no more than 10
Brief notes：no more than 6
Letter to the Editor：no more than 6
Review articles：just one author, as a general rule

(3) Abstract

The text of the abstract should not exceed 500 characters, 300 characters for *brief notes*, and the headings should be comprised of the following. *"Letter to the Editor"* doesn't need an Abstract.

Original articles and *Investigation reports*：Objective, Study Design, Results, Conclusion
Case reports：Background, Case（s), Conclusion
Brief notes：similar to *original articles* or *case reports*
Review articles and *special articles*：headings are to be selected according to content.

(4) Key words

No more than 5 key words indicative of the content of the paper are to be supplied. As a general rule, the first term usually indicates the subject, the second term, the method, the third term and beyond, the content.

［Titles followed by examples of appropriate key words in parentheses］

Examples of Key words：

—Gallbladder aspiration cytology — Cytological and histological findings in four cases of gallbladder cancer —（Gallbladder, Aspiration, Cancer, Morphology）

—A review of hepatocellular carcinoma（Hepatocellular carcinoma, Morphology, Review）

—A rare case of ovarian clear cell adenocarcinoma cells detected in sputum（Clear cell adenocarcinoma, Cytology, Sputum, Metastasis, Case report）

(5) Text and page limitations

a. *Original articles, review articles,* and *investigation reports*：

The manuscript should not exceed 10,000 characters（approximately 20 pages of A4 size), including text and references.

Tables should not exceed 10.

Figures should not exceed minimal necessary number.

b. *Case reports*：

The manuscript should not exceed 6,000 characters（approximately 12 pages of A4 size), including text and references. Table should not exceed 5.

Figures should not exceed minimal necessary number.

c. *Brief notes*：

A brief note should not exceed 3,000 characters. No more than 4 figures and no more than one table can be included.

d. *Letter to the Editor*

A short letter-style note, which is concerned to a paper published on this journal, can be submitted as *"Letter to the Editor"*（additional report, question to the author, a comment on a published paper). Titles（study design, results, etc.）in the text are not designated. Two figures, 6 references, and 6 authors can be contained. Abstract is unnecessary. The amount should be approximately within 2 pages at publication style.

(6) English abstract

An English translation of the title, authors' names in Roman letters, authors' affiliations in English, and English abstract should be given on a page separate from the text. The authors' degrees/qualifications are to be written after their names using the following abbreviations.

For physicians：MD；MD, MIAC；MD, FIAC.

For dentists：DDS, with other degrees or qualifications abbreviated the same as for physician

For clinical laboratory technologists：MT；CT, JSC；CT, IAC；CT, CMIAC；CT, CFIAC.

The text of the abstract should not exceed 250 words（exclusive of the title, authors' names and affiliations), and the following headings are to be used.

Original articles and *Investigation reports*：Objective, Study Design, Results, Conclusion

Case reports：Background, Case（s), Conclusion

Review articles：headings should be selected according to their content.

Brief notes：abstracts for *brief notes* should consist of no more than 100 words and no headings are to be used.

(7) References

a. Only major references are to be listed.

Original articles, special articles, and *investigation reports*：no more than 30 titles

Case reports：no more than 15 titles

Brief notes：no more than 10 titles

Letter to the Editor：no more than 6 titles

Review articles：no limit

b. References are to be listed in the order in which they appear in the text, and indicated by superscript numbers in the text.

c. The references should be listed in the Vancouver style, and the journal abbreviations in Japanese and English references according to the Japan Medical Abstracts Society and Index Medicus, respectively. Examples are shown below.

For journals：

Name（s) of the author（s)（full names for Japanese names；for European names, surnames of the first 3 authors spelled out, with initials for the rest of the name, and other authors' names abbreviated *"et al"*). Title (full title should be given). Name of the journal（space）Year of publication；Volume：Page numbers.(just after publication or for the journal which has only doi, 'no more than doi' is acceptable)

For books：

Name (s) of the author (s). Title. Name of the publisher, Place of publication, Year of publication. If a citation is just one part of an independent book, the title should be followed by the name of the editor, the title of the book, name of the publisher, place of publication, the year of publication, and page numbers.

(8) Figures, tables

a. Figure and table titles and their legends are to be written in English. Figures and tables are to be numbered thus：Figure 1, Table 1, etc. Provide simple titles and explanations in English.

b. Clearly state where the figures and tables should be positioned in the text.

c. Magnifications are to be stated for micrographs. The magnification of the objective lens at the time the figure was taken will be used as the magnification for photomicrographs(figures of cells or tissues). Authors are recommended to use scale bars in the figure. For electron micrographs, the magnification at which the figure was taken should be stated or scales included in the figure.

d. If figures and tables from another published work are used in the article, permission for publication, including electronic publication, must be obtained from the original author（or organization), and the documents certifying this permission must be attached.

5）**Style of *special articles***

Special articles are composed of several papers（*original articles* or *reviews*) on a single topic. The planners of *special articles* need to prepare the title of the whole special issue（in Japanese and English）and a synopsis（equivalent to an introduction）of no more than 1,200 characters. The style of *special articles* should be the

same as for *original articles* and *review articles*.

6）***Reader's voices***

Submissions which do not fit the above-described categories for scientific papers, including opinions on papers already published in the journal, the operation and activities of the Japanese Society of Clinical Cytology, are also published, but only if they have not been presented elsewhere. Submissions should be in accordance with the following prescribed form and procedure.

(1) The title is not to exceed 50 characters, and a corresponding English title should be provided.
The text should be started on a new line.
At the end of the text, the name (s) of author (s) (with the authors' qualifications), institutional affiliations and addresses should be written in Japanese and English on separate lines. As a general rule, there should be just one author. References can be added at the end, but no tables, pictures and figures. All of the above should be no more than 1,000 characters (no more than 2 pages of A4 size).

(2) The editorial board will decide whether a submission will be published. If the Committee finds it necessary to also publish the opinion of a person referred to in the manuscript or a third party in regard to the content of the paper submitted, the Committee will request that the person concerned write it, and the two will be published together.

7）**English manuscripts**

English manuscripts are to be written double-spaced on A4 paper, and should not exceed the amount of the approximate numbers of A4 paper pages, which were mentioned for Japanese-written manuscript of each type. Figures, tables, etc. are to be prepared in the same manner as the Japanese manuscript.

8）**Certification of proofreading**

At submission, the authors should have the manuscript proofread by native English speaker, and should submit certificate of proofreading as a PDF file simultaneously.

5. Reprints：

When reprints are desired, the author should state the number of copies to be ordered when returning the first galley proof.

6. Review of the manuscript：

Whether a manuscript submitted for publication will be accepted is determined by a review conducted by the editorial board, and the first author will be notified of the results. The referee system is used to conduct these reviews. The editorial board will be responsible for the layout and format used in printing the manuscript.

7. Proofreading：

The publisher will send the first galley proof to the first author, who should check and return it within three days. When the person responsible for proofreading is someone other than the first author, the person's name and address must be clearly stated when the manuscript is submitted. Only errors can be corrected on proofs. Nothing that is not already in the manuscript can be added or corrected.

8. Publishing fee：

Authors will be charged for space in excess of 4 printed pages. There will be no charge for the cost of printing black-and-white and color figures, and for English proofreading. Half the charges for reprints of Japanese articles will be waived, and the publishing fees, including plate making charges, for English articles will be waived.

9. *Requested articles*：

Although the form of the requested article is at the author's own choice, it may be generally accepted near the style of *review articles* or *original articles*. In a case, editorial board may request the author for changing the style.

10. Duplicate submission：

If a given submission came to be a "duplicate submission", whose criteria we would like to concern proposed by "International Committee of Medical Journal Editors (ICMJE)[1)]", it would be rejected at the time of its review. Or, in the case that a subscription revealed to be a "duplicate submission" after publication, this situation would be known publicly with caution on this journal and on our Society's web site. The editing committee would

recognize a submission as follows：

1）The submission which was thought to be similar to another one which has already been published in the same language, or which has the same contents as the other submitted elsewhere.

2）The figure or table, which has already published on another journal, without referring to the previous journal.

3）The submission doesn't refer to the previous manuscript regardless of the language it uses.

On the other hand, the following will not be recognized as a duplicate submission：

1）The researches or information 1) that was ordered by the government and should be made open immediately for public health and welfares, 2) that was recommended to be reprinted by public organization and another academic society, and 3) the editing committee（the chairperson）recognizes it.

2）The content which has already published in an academic meeting as a proceeding or a poster（the author should mention in the text of the manuscript, the name and number of academic meeting where that was opened.）

3）The manuscript printed or opened in the media which is distributed in a very restricted area（hospital newsletter, for example）

4）So called secondary publication which ICMJE[1] acknowledges.

The author should pay attention to some points as follows：

✓ The author should submit concomitantly the copy of one's manuscript, which has already published or to be published in the future, at the submission to JJSCC to be reviewed.

✓ The reviewer should notify the duplicate submission to the editorial committee (chairperson) immediately after awareness of it.

✓ All the members of this association should avoid duplicate submission not only to JJSCC but also to other journals.

Reference：

1. International Committee of Medical Journal Editors. Uniform Requirements for Manuscripts Submitted to Biomedical Journals：Overlapping Publications. http://www.icmje.org/icmje-recommendations.pdf（accessed on May 8, 2020）

11. Revision of these rules：

The rules for submitting manuscripts may change. The change of the rules for submission is to be acknowledged by editorial committee. The change of economic issue such as submission fee or of ethical policy, which is considered to be important, should be accepted by the governing board of the society.

(Partial revision June 1992)
(Partial revision June 1994)
(Partial revision June 1997)
(Partial revision June 1999)
(Partial revision June 2009)
(Partial revision November 2009)
(Partial revision April 2010)
(Partial revision September 2010)
(Partial revision March 2011)
(Partial revision April 2012)
(Partial revision May 2014)
(Partial revision November 2014)
(Partial revision December 2014)
(Partial revision March 2015)
(Partial revision January 2017)
(Partial revision November 17th. 2018)
(Partial revision May 23rd. 2019)
(Partial revision September 24th. 2019)
(Partial revision November 21st2020)
(Partial revision April 17th. 2021)
(Partial revision February 12th. 2022)

Appendix 1. Submission of manuscripts to Acta Cytologica

Please go the new Acta Cytologica website（www.karger. com / acy）and read guidelines for manuscript submission. Submission of manuscripts to the Japanese Editorial Office for preparatory review has been abolished.

Appendix 2. The following 2 items will appear in the first issue of every year.

—Declaration of Helsinki

—Ethical Guidelines for Medical and Biological Research Involving Human Subjects(Only Japanese text available)

History of the Journal：

This Journal was established in 1962.

This rules for submission was enacted in July 30, 2003.

Major revision was made in December 28, 2004, and July 31, 2008.

Major revision in June 2020 was made concerning double submission, categories of submission, and their volume limitations.

November 21, 2020

日本臨床細胞学会編集委員会（2023～2024 年度）

委員長：都築豊徳
担当理事：大平達夫　下田将之　藤井多久磨
委　　員：安倍秀幸　石田和之　伊藤以知郎　稲葉真由美　岡田真也　河原明彦
黒川哲司　近藤英司　近藤哲夫　品川明子　鈴木美那子　田中良太
内藤嘉紀　長尾俊孝　中里宜正　中澤久美子　二村　梓　野村秀高
則松良明　古田則行　星　利良　前田ゆかり　前田宜延　三宅真司
棟方　哲　柳井広之　山口　倫
幹　　事：石田克成　金山和樹　西川　武
査読委員：相島慎一　青木大輔　青木　弘　青木裕志　秋澤叔香　秋葉　純
秋元太志　畔上公子　阿曽達也　阿部彰子　阿部英二　阿部直也
安倍秀幸　新井正秀　荒木邦夫　有田茂実　有安早苗　飯田哲士
碇　益代　伊倉義弘　池田勝秀　池田　聡　池田純一郎　池田真利子
池畑浩一　池本理恵　石井脩平　石井真美　石岡伸一　石川　亮
石田克成　石橋ますみ　市村友季　伊藤以知郎　伊東恭子　伊藤聡史
伊藤崇彦　稲垣　宏　井上耕佑　井野元智恵　今井　裕　今野元博
今村好章　岩崎雅宏　岩瀬春子　岩田　卓　岩田英紘　岩本雅美
上原　剛　宇佐美知香　碓井宏和　薄田勝男　臼田実男　内田克典
内山智子　内山　瞳　宇月美和　梅澤　敬　浦野　誠　海野洋一
蝦名康彦　遠藤浩之　小穴良保　大池信之　大石徹郎　大井恭代
大金直樹　大久保文彦　大久保陽一郎　大河戸光章　大崎博之　大澤幸希光
大城由美　大谷　博　太田浩良　大塚重則　大沼一也　大橋瑠子
大橋隆治　大原　樹　大森真紀子　小賀厚徳　緒方　衝　岡田真也
岡　俊郎　岡部義信　岡本三四郎　岡山香里　奥川　馨　奥野高裕
小椋聖子　刑部光正　尾崎　敬　小田瑞恵　尾田三世　小田義直
小貫麻美子　小野里香織　小野瀬　亮　帯包妃代　小山徹也　甲斐敬太
利部正裕　香川聖子　柿沼廣邦　垣花昌俊　笠井孝彦　風間暁男
梶原直央　梶原　博　加勢宏明　片岡竜貴　片岡史夫　片山博徳
加藤　拓　加藤智美　加藤久盛　門田球一　加戸伸明　金山和樹
金子真弓　金子佳恵　金田倫子　鹿股直樹　神尾多喜浩　川上　史
川崎　隆　川崎朋範　川瀬里衣子　川西なみ紀　河野哲也　河野裕夫
河原明彦　河原邦光　河村憲一　神田浩明　菊池　朗　木佐貫篤
岸野万伸　鬼島　宏　岸本浩次　木下勇一　木村文一　喜友名正也
京　哲　清川貴子　清永加菜　金　美善　草苅宏有　草野弘宣
工藤明子　久布白兼行　久保勇記　熊木伸枝　久山佳代　栗田智子
黒川哲司　黒田　一　小池勇輝　神田真規　孝橋賢一　古賀　裕
小材和浩　小嶋基寛　小塚祐司　小西晴久　小林裕明　小林博久
小林佑介　小林陽一　小松宏彰　小宮山慎一　小山芳徳　近藤英司
近藤哲夫　今野　良　才荷　翼　齋藤生朗　齊藤英子　斉藤元章
酒井康弘　坂谷暁夫　坂谷貴司　桜井孝規　佐々木健司　佐々木伸也
佐々木　優　佐々木素子　佐々木陽介　笹　秀典　佐治晴哉　佐藤　啓
佐藤慎也　佐藤誠也　佐藤美紀子　佐藤康晴　佐藤由紀子　塩沢英輔
塩澤　哲　重田昌吾　品川明子　芝原一樹　澁谷　潔　島尻正平

島田宗昭	清水和彦	清水　健	清水智美	清水禎彦	菅井　有
須貝美佳	杉田好彦	杉原綾子	杉本澄美玲	杉山朋子	杉山裕子
助田　葵	酒々井夏子	鈴木彩菜	鈴木　直	鈴木正人	須藤一久
芹澤昭彦	仙谷和弘	園田顕三	髙倉　聡	髙瀬頼妃呼	髙田恭臣
高野忠夫	高野浩邦	高野政志	高橋顕雅	高橋恵美子	高橋芳久
高原大志	高松　潔	田口健一	田口雅子	竹井裕二	竹内康英
武田麻衣子	竹中将貴	竹原和宏	橘　啓盛	立山義朗	龍見重信
楯　真一	田中京子	田中真理	田中綾一	田中良太	棚田　諭
田沼順一	田原紳一郎	玉手雅人	玉野裕子	千酌　潤	千葉知宏
千代田達幸	塚本徹哉	辻村　亨	津田　均	土田　秀	筒井英光
寺井義人	寺田倫子	寺戸信芳	寺本典弘	寺本瑞絵	田路英作
時田和也	徳永英樹	戸澤晃子	栃木直文	刀稱亀代志	冨永英一郎
富安　聡	外山志帆	豊島将文	内藤子来	内藤嘉紀	中尾佳史
中川　篤	中黒匡人	中里宜正	中澤久美子	永沢崇幸	長嶋　健
永瀬　智	中谷久美	中塚伸一	仲　正喜	仲村　勝	中村　豊
中山　淳	中山富雄	中山宏文	永山元彦	南部雅美	西尾　浩
西川　武	錦見恭子	西阪　隆	西村広健	西村由香里	西村庸子
西村理恵子	西森　誠	西山憲一	西山純司	二村　梓	丹羽憲司
布引　治	野島　聡	能登原憲司	野村秀高	野村弘行	野本靖史
則松良明	野呂瀬朋子	羽賀博典	橋口真理子	橋本大輝	長谷川清志
畑中一仁	秦　美暢	服部　学	羽原利幸	濱川真治	林　茂徳
林　真也	林　俊哲	原田憲一	坂東健次	阪埜　浩司	東田太郎
東　美智代	飛田　陽	姫路由香里	平井秀明	平沢　晃	平田哲士
平林健一	廣井禎之	廣瀬勝俊	福島裕子	福島万奈	福村由紀
福屋美奈子	藤井智美	藤田茂樹	藤田奈央	藤田大貴	伏見博彰
藤本翔大	藤本正数	藤山淳三	藤原寛行	二神真行	古田則行
古田玲子	古旗　淳	星田義彦	星　利良	堀江香代	堀　由美子
前田純一	前田ゆかり	前田宜延	増田健太	町田知久	松井崇浩
松井成明	松浦基樹	松坂恵介	松澤こず恵	松下倫子	松田育雄
松田勝也	松永　徹	松林　純	松本光司	松本慎二	松元　隆
松山篤二	真里谷　奨	丸川活司	丸田淳子	丸山康世	三浦弘守
三浦弘之	三浦理絵	水野美香	三田村　卓	湊　宏	南口早智子
南　優子	三村明弘	宮岡　雅	宮城　淳	三宅真司	宮崎龍彦
宮嶋葉子	宮本朋幸	棟方　哲	村上　功	村田和也	村田晋一
村田哲也	村松俊成	最上多恵	元井　亨	元井紀子	許田典男
森下由紀雄	森　泰輔	守都敏晃	森　康浩	森村　豊	安岡弘直
安田政実	安永昌史	矢田直美	谷田部　恭	柳井広之	柳川直樹
柳田絵美衣	矢納研二	矢野恵子	矢野博久	矢野光剛	矢幡秀昭
山口知彦	山﨑奈緒子	山下享子	山田恭輔	山田範幸	山田麻里沙
山ノ井一裕	山本晃人	山元英崇	矢持淑子	横尾英明	横瀬智之
横山俊朗	吉岡治彦	吉澤明彦	吉田　功	吉田　勤	吉野　潔
龍　あゆみ	和田直樹	渡邉　純	渡辺寿美子	渡邉みか	渡部　洋

（50音順）

日本臨床細胞学会雑誌投稿論文規定チェックリスト ver 1.2　2022 年 3 月 12 日

チェックポイント		
＜共通項目＞		
倫理規定の遵守	□	https://www.mhlw.go.jp/content/000909926.pdf
平仮名，常用漢字，現代仮名づかい	□	和文をこの範囲の文字で著す．
CGS 単位系の使用	□	cm，mm，μm，cm^2，m*l*，*l*，g，mg
医学用語	□	http://jscc.or.jp/wp-content/uploads/2015/05/kaisetsu.pdf
使用可能ファイル	□	本文，図表の説明：Microsoft Word®，RTF，TXT，図：TIFF，JPEG，PDF，表：Excel
画像解像度	□	雑誌掲載サイズで 300 dpi 以上
索引用語	□	英語で 5 語以内（原則として，第 1 語：対象，第 2 語：方法，第 3 語以下：内容を暗示する単語）
著者全員の利益相反自己申告書提出	□	http://www.jscc.or.jp/coi/
投稿論文の内容順	□	タイトルページ，内容要旨，索引用語（Key words），本文，利益相反状態の記載，英文要旨，文献，図及び表の説明，図，表，利益相反自己申告書（様式 2）
図，表の説明を入れる位置	□	図，表の上下左右ではなくテキストとして文献の後に入れる．

論文の種類は？	□	総説	原著	調査報告	症例報告	特集	短報	編集者への手紙	読者の声	依頼原稿
著者数制限	□	原則 1 名	12 名以内	10 名以内	10 名以内	原著・総説に準じる	6 名以内	6 名以内	原則 1 名	原則として形式は自由
和文の表題（共通）	□	50 字以内								
内容要旨字数制限	□	500 字以内	500 字以内	500 字以内	500 字以内	同上	300 字以内	要旨不要	要旨不要	同上
内容要旨内の小見出し	□	適宜設定	目的 方法 成績 結論	目的 方法 成績 結論	背景 症例 結論	同上	原著または症例報告に準ずる	形式は定めない	規定なし	規定はないが概ね総説と同様
本文の字数，枚数制限	□	10,000 字以内（概ね A4 判 20 ページ程度）	10,000 字以内（概ね A4 判 20 ページ程度）	10,000 字以内（概ね A4 判 20 ページ程度）	6,000 字以内（概ね A4 判 12 ページ程度）	同上	3000 字以内	刷り上がり概ね 2 ページ以内	1,000字以内（A 4 判 2 ページ以内）	規定はないが概ね総説と同様
図（写真を含む）の数の制限	□	制限なし 必要最小限の枚数で	制限なし 必要最小限の枚数で	制限なし 必要最小限の枚数で	制限なし 必要最小限の枚数で	同上	図は 4 枚以内	2 枚以内	用いることはできない	規定はないが概ね総説と同様
表の数の制限	□	10 枚以内	10 枚以内	10 枚以内	5 枚以内	同上	1 枚まで	規定なし	同上	規定はないが概ね総説と同様
英文要旨	□	250 語以内（表題，著者名，所属名は除く）	250 語以内（表題，著者名，所属名は除く）	250 語以内（表題，著者名，所属名は除く）	250 語以内（表題，著者名，所属名は除く）	同上	100 語以内（表題，著者名，所属名は除く）	要旨不要 本文を和文または英文で著す	要旨不要 本文を和文または英文で著す	規定はないが書く場合には概ね総説と同様
英文要旨内の小見出し	□	内容に応じて適宜設定	Objective Study Design Results Conclusion	Objective Study Design Results Conclusion	Background Case（s） Conclusion	同上	小見出しをつけずに 100 語以内	同上	同上	規定はないが書く場合には概ね総説と同様
引用文献（著者数筆頭 3 名まで記載）	□	制限なし	30 編以内	30 編以内	15 編以内	30 編以内	10 編以内	6 編以内	規定はないが編集者への手紙に準ずる	規定はないが書く場合には概ね総説と同様
称号，資格略号（共通）	□	投稿規定参照（C. T.のみではなく，C. T., J. S. C.，C. T., I. A. C.，C. T., C. M. I. A C.，C. T., C. F. I. A. C.など，正確に記載する）								
引用順（共通）	□	登場順に並べ本文中に肩書番号を付す								

二〇二四年七月二十二日発行

編集兼発行人　公益社団法人　日本臨床細胞学会
代表者　都築豊徳

発行所　〒一〇一―〇〇六二　東京都千代田区神田駿河台二―一―一
駿河台サンライズビル三階
公益社団法人　日本臨床細胞学会
電話〇三(五五七七)四六八〇　振替〇〇一一〇―〇―三五五四五